

# Komplikationen des zentralen Venenkatheters bei Erwachsenen und Kindern (CME 5/03)

*Complications of central venous catheterization in adults and children*

K. Lewandowski und M. Lewandowski

Klinik für Anästhesiologie und operative Intensivmedizin, Universitätsklinikum Charité  
Campus Virchow-Klinikum, Humboldt-Universität zu Berlin (Direktor: Prof. Dr. K. Falke)

Die Zertifizierung der freiwilligen Fortbildung anhand von Fortbildungsbeiträgen in unserer Zeitschrift können alle Mitglieder von DGAI und BDA nutzen.

Je Fortbildungsbeitrag ist ein Satz von Multiple-choice-Fragen zu beantworten. Entsprechend den Bewertungskriterien der Bundesärztekammer erhalten Sie einen Fortbildungspunkt, wenn Sie mindestens 60% der Fragen zutreffend beantwortet haben. Insgesamt können Sie mit diesem Verfahren jährlich 10 Fortbildungspunkte erzielen. Die richtigen Antworten werden unmittelbar nach Einsendeschluß in dieser Zeitschrift bekanntgegeben. Die Fortbildungszertifikate werden nach Ende jeden Kalenderjahres von der Landesärztekammer Westfalen-Lippe ausgestellt. Die Fortbildungspunkte werden auch von den anderen Ärztekammern, gemäß den jeweiligen Bestimmungen, anerkannt.

Für Nutzer des Online-Verfahrens (<http://cme.anaesthesisten.de>) ist die Zertifizierung kostenfrei. Vor der erstmaligen Teilnahme ist eine Registrierung erforderlich, bei der das Zugangskennwort vergeben wird. Auf Wunsch kann den Nutzern des Online-Verfahrens der jeweils aktuelle Stand des Fortbildungskontos automatisch mitgeteilt werden.

**Zusammenfassung:** Bei Anlage eines zentralvenösen Katheters (ZVK) drohen zahllose Komplikationen, wie Pneumothorax, Herzrhythmusstörungen, Luftembolie, Hämatome, Läsionen des zentralen oder peripheren Nervensystems, Herzbeutel tamponade, Thrombosen sowie Verletzung des Ductus thoracicus oder der Luftwege. Am häufigsten treten akut Herzrhythmusstörungen, aber auch Hämatome und Pneumothoraces auf. Die Bandbreite der Komplikationen zeigt deutlich, daß es sowohl bei der Katheterimplantation als auch -nutzung immer erhöhter Wachsamkeit und regelmäßiger Kontrollen bedarf, um Komplikationen frühzeitig zu bemerken und schwere Schäden zu vermeiden. Besonderes Augenmerk muß auf die Prophylaxe gelegt werden, die von einer restriktiven Indikation für einen ZVK über eine gute theoretische und praktische Ausbildung des Punkteurs bis zur regelmäßigen Pflege und Überwachung des ZVK reicht. Im allgemeinen ist bezüglich der Komplikationsrate die Punktion der rechten Vena jugularis interna den anderen Zugängen vorzuziehen.

In den letzten Jahren finden sich vermehrt Publikationen, die den Einsatz von Ultraschall bei zentralvenösen Punktionen propagieren oder sogar fordern, daß an allen Orten, wo solche Punktionen erforderlich sind, moderne Ultraschallverfahren verfügbar sind. Tatsächlich zeigt eine kürzlich publizierte Arbeit, daß bei Kindern, Patienten mit Gerinnungsstörungen und anatomischen Abweichungen sowie bei Punktionen durch unerfahrene Ärzte die Anwendung des Ultraschalls helfen kann, Komplikationen zu reduzieren.

**Summary:** Implantation of a central venous catheter carries the risk of many and various complications,

such as pneumothorax, cardiac arrhythmia, air embolism, haematomas, lesions of the central or peripheral nervous system, pericardial tamponade, thromboses, and injury to the thoracic duct or the respiratory tract. Acute cardiac arrhythmias, but also haematomas and pneumothoraces are most frequently observed. The range of complications clearly shows that both the implantation and the utilization of a central venous catheter demand increased vigilance and attention as well as regular monitoring to recognize complications at an early stage and prevent severe injury. Special emphasis needs to be placed on prophylaxis. This implies, above all, restrictive indications for the placement of a central venous catheter, a sound theoretical and practical education of the physicians, and regular care and check-up of the catheter. Preference should be given to the puncture of the right internal jugular vein, because this type of venous access tends to be associated with a lower rate of complications. In the last few years, a growing number of publications have emerged which strongly favour of the use of ultrasound in the insertion of central venous lines. Recent data suggest that ultrasound-guided puncture is particularly recommended for children and for patients with coagulation disorders or aberrant veins, and also for physicians who are not yet sufficiently experienced in the placement of a central venous catheter.

**Schlüsselwörter:** Zentralvenöser Katheter, Anlage – Pneumothorax – Herzrhythmusstörungen – Hämatom – Punktion – Ultraschall

**Key words:** Central Venous Catheterization – Pneumothorax – Arrhythmia – Haematoma – Puncture – Ultrasound.

## 1. Einleitung

Die erste zentralvenöse Katheterisierung wurde schon im Jahre 1905 von *Bleichroder* durchgeführt, aber erst 1912 publiziert (6). Heute ist die Anlage zentralvenöser Katheter (ZVKs) ein wichtiger Bestandteil der Patientenversorgung in Krankenhäusern, sie zählt zu den dort am häufigsten durchgeführten ärztlichen Maßnahmen. Ein zentraler Venenkatheter ist ein venöser Zugang, dessen Spitze in der oberen Hohlvene liegt. Als Zugangswege eignen sich die perkutane Punktion der Vena (V.) basilica, der V. jugularis externa oder interna, der V. subclavia und, in speziellen Fällen, der V. femoralis. Von dort aus wird der Katheter in das obere Hohlvenensystem vorgeschoben.

**Wichtige Indikationen** sind Flüssigkeitsgabe, hämodynamische Überwachung, Medikamentenapplikation, partielle oder totale parenterale Ernährung, aber auch Schaffung eines Zugangs bei nicht möglicher Punktion von peripheren Venen. Spezielle Indikationen sind Anlagen von Shaldon-Kathetern zur Durchführung einer Hämofiltration oder Hämodialyse und die zentralvenöse Platzierung von Schleusen zum Einführen von Herzschrittmachern oder Swan-Ganz-Kathetern. Vom Unerfahrenen oder Ungeübten durchgeführt, kann die Erfolgsrate bei Punktion der Vena jugularis interna oder der Vena subclavia lediglich 38% betragen (13). Wird auf der anderen Seite die Katheteranlage von einem Erfahrenen vorgenommen, steigt die Erfolgsquote bei gleichzeitig sinkender Komplikationsrate (24). In einer älteren Arbeit wurde für die ZVK-Anlage zur perioperativen Überwachung bei 1.771 Eingriffen eine Letalität von 0,2% festgestellt (81). Im Zusammenhang mit der ZVK-Anlage können zahlreiche Komplikationen auftreten. Es ist das Ziel dieser Übersicht, die wichtigsten dieser Komplikationen der zentralvenösen Katheterisierung zu beschreiben, ihre Pathomechanismen zu erläutern und damit den Arzt / die Ärztin in die Lage zu versetzen, die teilweise lebensbedrohlichen Komplikationen frühzeitig zu diagnostizieren und rasch adäquate Therapiemaßnahmen einzuleiten. Wann immer möglich, werden Hinweise zur Prophylaxe gegeben. Auf infektiöse Komplikationen der zentralvenösen Katheter wird in dieser Arbeit nicht eingegangen, wir verweisen auf die aktuelle Übersicht von *Polderman* und *Girbes* (57).

Leider ist unser Wissen über zentralvenöse Katheterisierungen eingeschränkt, da nur wenige randomisierte, kontrollierte Studien die Häufigkeit katheterbezogener Komplikationen untersucht haben. Viele Komplikationen wurden ebenfalls nur in kleinen Studienpopulationen oder Fallberichten geschildert. Daher sind exakte Zahlen, die das Risiko einer spezifischen Komplikation angeben, nicht immer verfügbar.

## 2. Zugangswege des zentralvenösen Katheters

### 2.1 Armvenen

Peripher eingeführte Katheter, die bis in die V. cava vorgeschoben werden, haben einige Vorteile. Das Vorgehen ist relativ einfach, da die Armvenen üblicherweise leicht palpabel oder sichtbar sind. Keine vitalen Organe sind in der Nähe der Punktionsstelle, so daß die Punktion nur ein minimales Risiko lebensbedrohlicher Komplikationen bietet. Dennoch hat dieser Zugangsweg den Nachteil, daß nur in 60 - 75% aller Fälle eine geeignete zentrale Position des Katheters erreicht werden kann (21). Ein weiteres Problem ist die Ausbildung von Thrombosen und Thrombophlebitiden. Die Frequenz von Thrombosen ist besonders hoch, weil sich der Katheter bei Bewegungen des Arms um 2 - 3 cm (in Extremfällen bis zu 9 cm) verlagert, was zu erheblicher Venenreizung mit Thrombosegefahr führt.

### 2.2 V. jugularis externa und interna, V. subclavia

Die Anlage eines ZVK in eine juguläre Vene ist der am häufigsten gewählte Zugangsweg. Im Vergleich zur Vena subclavia ist die Katheterimplantation hier relativ einfach. Der Führungsdraht kann geradeaus vorgeschoben werden, und frühe Komplikationen dieses Zugangswegs sind selten (z.B. Pneumothorax). Der Blutfluß in der V. jugularis interna ist höher als in der V. jugularis externa, was möglicherweise zu einem verminderten Risiko der ZVK assoziierten Thrombose führt. Die V. jugularis interna ist leicht zugänglich, insbesondere wenn Patienten für einen operativen Eingriff gelagert werden. Der juguläre Zugangsweg hat leichte Vorteile bei Patienten mit chronischem Nierenversagen, weil das Risiko für eine venöse Stenose niedriger ist als beim Zugang über die V. subclavia (63). Patienten fühlen sich jedoch mit einem Jugularis-interna- oder -externa-Katheter oft beeinträchtigt, wenn sie Kopf und Hals bewegen.

Bei langer Liegedauer des Katheters findet man mehr infektiöse Komplikationen beim Jugularis-interna-Katheter als beim Subclaviakatheter (14). *Ruesch et al.* (61) haben die beiden Punktionsorte im Hinblick auf Komplikationen untersucht. Sie fanden 3% arterielle Punktionsstellen, wenn der Jugularis-interna-Zugang gewählt wurde, der Zugang zur V. subclavia war mit 0,5% arterieller Punktionsstellen belastet. Bei Punktion der V. subclavia kam es mit 9,3% gegenüber 5,3% zu signifikant häufigeren Katheterfehlagen. Etwas häufiger waren Pneumothoraces oder Hämatothoraces (1,5% vs. 1,3%) bei der Subclavia-Punktion (Tab. 1).

Die Vena subclavia ist üblicherweise der Zugangsweg erster Wahl, wenn es geplant ist, den Katheter für mehr als fünf Tage zu belassen.

### 2.3 V. anonyma (V. brachiocephalica)

Die V. anonyma wird supraklavikulär punktiert. Die Punktion bietet Vorteile insbesondere bei schlechtem Volumenstatus des Patienten. Die V. anonyma ist leicht zugänglich, auch beim für eine Operation bereits abgedeckten Patienten. Besondere Vorteile sind das geringe Punktionstrauma und die niedrige Inzidenz von Katheterfehlagen (50). Bei 3.500 Punktionen mit einer mittleren Infusionszeit von 8 Tagen wurden als Komplikationen lediglich Pneumothoraces in 1,4% der Patienten berichtet (49).

### 2.4 V. femoralis

Die Anlage des zentralen Venenkatheters in die V. femoralis bietet eine Vielzahl von Vorteilen. Die Erfolgsrate der Punktion ist hoch, das Verschieben des Katheters ist relativ einfach, da die Vene gerade verläuft. Ein weiterer Vorteil ist die Dicke der Vene, die ideal für eine Nierenersatztherapie geeignet ist. Die Gefahr des Pneumothorax ist ausgeschlossen. Bei adipösen Patienten allerdings kann die Punktion erschwert sein. Um die Punktion zu erleichtern, sollte das Bein in leichter Abduktion und Außenrotation gelagert werden.

Nachteile des Femoraliskatheters sind eine erhöhte Infektionsgefahr und die retroperitoneale Blutung, die schwer zu diagnostizieren ist. Man findet sie häufiger bei Kindern und Patienten von kleiner Statur. Die Femoralvene ist eine tiefe Vene, die der Femoralarterie unmittelbar benachbart ist. Arterielle Blutungen in dieser Region sind schwer zu stoppen, auch die venöse Blutung nach Entfernen des Katheters kann Probleme machen. Ein femoraler Katheter kann für den Patienten unbequem sein und ihn in seiner Mobilität einschränken. In Ausnahmefällen wie dem Herzstillstand oder bei ausgedehnten Verbrennungen, die die Leiste aussparen, kann der femorale Zugangsweg jedoch die erste Wahl sein.

Merrer *et al.* (47) haben die Frage untersucht, ob die Punktion der V. femoralis mit mehr Komplikationen verbunden ist als die Punktion der V. subclavia. In einer randomisierten kontrollierten Studie auf 8 Intensivstationen wurden 145 Patienten mit einem Femoraliskatheter versehen, 144 Patienten erhielten einen V. subclavia Katheter. Die Autoren fanden in der Gruppe der femoral katheterisierten Patienten mehr Infektionen (19,8% vs. 4,5%,  $p < 0,001$ ) und mehr thrombotische Komplikationen (21,5% vs. 1,9%,  $p < 0,001$ ). Eine komplette Thrombose der V. femoralis trat in 6% der Fälle auf; eine komplette Thrombose der V. subclavia wurde nicht beobachtet.

Bei frühgeborenen Kindern unter 1000 g hat die femorale Katheterinsertion eine 79,6%ige Erfolgsrate (12). In dieser Studie an 49 kritisch kranken frühgeborenen Säuglingen wurde in 12,2% über Hämatombildung, in 10,2% der Fälle über arterielle Punktion und in 4,1% der Fälle über Blutungen berichtet. Transiente Bradykardien fanden sich in 2 Fällen.

**Tabelle 1:** Komplikationen von ZVKs: V. jugularis interna (VJI) vs. V. subclavia.

	VJI	V. subclavia
Arterielle Punktionen	↑	↓
Fehllagen	↓	↑
Hämato-/Pneumothorax	↔	↔
Gefäßverschluss	↔	↔
Bakteriämie	↑	↓

## 3. Komplikationen des zentralvenösen Katheters

### 3.1 Pneumothorax

Der Pneumothorax zählt mit einer Häufigkeit von 5% zu den häufigeren und auch zu den schwersten Komplikationen nach ZVK-Anlage (53) (Tab. 2). Er tritt häufiger nach Punktion der Vena subclavia als nach Punktion der Vena jugularis interna auf. Besonders gefährdet sind Patienten mit chronisch obstruktiver Lungenerkrankung (COPD) oder anderen bullösen Lungenerkrankungen, übergewichtige Patienten, solche mit abnormen Veränderungen des Skeletts oder der Muskulatur oder aber maschinell beatmete Patienten mit hohen Beatmungsspitzen drücken (PIP) und hohen positiv end-expiratorischen Drücken (PEEP) (54), bei denen die Lungenspitzen weit nach apikal ausgedehnt werden. In Abhängigkeit vom Ausmaß der extrapulmonalen Luftansammlung können die folgenden Symptome auftreten: Brustschmerz, Tachykardie, Dyspnoe, herabgesetzte Exkursion der Thoraxwand, abgeschwächtes Atemgeräusch und hypersonorer Klopfeschall auf der betroffenen Seite, Zyanose, Verziehung der Trachea sowie Hypotension, vermindertes Herzzeitvolumen und gesteigerter zentraler Venendruck. Weitere Symptome sind ein erhöhter Beatmungsdruck sowie Hypoxie und Hyperkapnie aufgrund eines erhöhten intrapulmonalen Shunts.

Es ist wichtig zu wissen, daß viele der hier aufgelisteten Symptome bei maschinell beatmeten Patienten nur schwer, oft nur vom Erfahrenen oder gar nicht zu erkennen sind. Eine Röntgenthoraxaufnahme, möglichst direkt nach Katheteranlage durchgeführt, gilt als etablierter Standard (26). Zum sicheren Ausschluß eines Pneumothorax sollte jedoch eine zweite Röntgenaufnahme 4 - 24 Stunden später erfolgen. Zur besseren Beurteilung eines möglichen Pneumothorax sollte diese in Expiration ausgeführt werden.

Werden Katheter nach Narkoseeinleitung gelegt und die Patienten sofort danach operiert, ist während der gesamten Narkose erhöhte Wachsamkeit geboten ("High level of suspicion!"), da ja die Gefahr besteht, daß es durch die Überdruckbeatmung zu einer deutlichen Vergrößerung des Pneumothorax, möglicherwei-

se sogar zur Entwicklung eines Spannungspneumothorax kommt. Durch die extrapulmonale Luftansammlung wird das Mediastinum zur gesunden Seite hin verdrängt, und es kann neben den obengenannten Symptomen zum Herzstillstand kommen. Das Vorliegen eines Spannungspneumothorax ist ein Notfall und unverzüglich durch Anlegen einer Pleuradrainage zu behandeln. Im Falle eines Herzstillstands muß innerhalb von Sekunden eine Entlastung durch eine großlumige Kanüle (Punktion im 3. Intercostalraum parasternal, Stichrichtung tangential nach oben und lateral) erfolgen (40). Ein deutlich hörbares Entweichen von Luft zeigt die erfolgreiche Entlastung an. Die Behandlung eines Pneumothorax setzt natürlich voraus, daß jeder Arzt und jede Ärztin, der/die einen zentralvenösen Katheter legt, auch in der Lage ist, eine Pleuradrainage zu plazieren oder aber, daß zumindest ein in dieser Technik Geübter rasch hinzugerufen werden kann.

Eine potentiell gefährliche Situation entsteht gelegentlich dadurch, daß der Arzt / die Ärztin auf der einen Seite frustriert punktiert und dann weitere Versuche auf der Gegenseite unternimmt. Das sollte nur nach vorherigem Ausschluß eines Pneumothorax erfolgen, da in der Literatur wiederholt über dramatisch verlaufene bilaterale Pneumothoraces, besonders nach beidseitigen Punktionsversuchen der Vena subclavia berichtet wurde (39). Auch hierbei ist zu berücksichtigen, daß sich in der Praxis, wie oben erwähnt, ein Pneumothorax häufig nicht sofort klinisch oder radiologisch manifestiert.

### 3.2 Herzrhythmusstörungen

Beim Verschieben des Führungsdrahtes, beim Einführen des zentralvenösen Katheters, bei Palpation der A. carotis, aber auch bei Lageveränderungen bereits liegender zentraler Zugänge können Arrhythmien auf Vorhof- und Ventrikelebene beobachtet werden. Aus einzelnen Untersuchungsserien wissen wir, daß Vorhoffarrhythmien in bis zu 41% und Ventrikelarrhythmien in bis zu 25% der Fälle auftreten (71). Die Wahrscheinlichkeit, daß Herzrhythmusstörungen bei Katheteranlage auftreten, ist erhöht bei Patienten von kleiner Körpergröße, bei Verwendung von Kathetern mit einer Länge > 20 cm, bei Punktion der rechten Vena subclavia und bei Kathetern, die über die Vena basilica vorgeschoben werden. Besonders zu beachten ist, daß bei Vena-basilica-Kathetern durch Bewegungen des Arms der ZVK weiter Richtung Herz vorgeschoben werden kann und anhaltende Herzrhythmusstörungen auslösen kann. Die entscheidende Gegenmaßnahme besteht darin, bei Auftreten solcher Störungen den Katheter bzw. den Führungsdraht rasch bis in die obere Hohlvene zurückzuziehen. Sollte diese einfache Maßnahme nicht zu einem Verschwinden der Dysrhythmie führen, muß der Arzt / die Ärztin entscheiden, ob diese zunächst belassen wird oder aber medikamentös, mit Kardioversion oder Defibrillation behandelt wird.

### 3.3 Luftembolie

Luftembolien können während oder nach Anlage eines zentralvenösen Katheters auftreten. Luft vermischt sich mit Blut, es kommt zur Aggregation von Thrombozyten, Erythrozyten und Fettmolekülen, welche zur vaskulären Okklusion der Pulmonalstrombahn führen. Der pulmonalvaskuläre Widerstand steigt, es kann ein Lungenödem, eine verminderte Lungencompliance, eine pulmonalvaskuläre Hypertension, Hypoxämie und letztlich eine myokardiale Ischämie resultieren. Die Inzidenz von Luftembolien ist unbekannt. Im Jahr 1987 wurden in einer Literaturrecherche insgesamt 79 Fälle beschrieben (67), man muß jedoch davon ausgehen, daß die wahre Inzidenz erheblich höher liegt. Die Letalitätsrate der Luftembolie ist hoch, sie liegt zwischen 32 - 50% der Fälle (67). Die Mehrzahl der Luftembolien treten nicht während der Katheteranlage auf, sondern geschehen im Laufe der Katheternutzung, oft im Zusammenhang mit Katheterdiskonnektionen (55). Auch beim Entfernen des ZVK kann es zu Luftembolien kommen.

Das Risiko einer Luftembolie erhöht sich bei niedrigem intravenösem Druck (z.B. durch Hypovolämie oder Tachykardie) und negativem intrathorakalem Druck (z.B. durch Hyperventilation). Das tödliche Luftvolumen wird auf 300 - 500 ml Luft bei einer "Einströmrate" von 100 ml pro Sekunde geschätzt (41); es gibt jedoch auch Hinweise, daß bereits wesentlich geringere Luftmengen (50 - 100 ml) ausreichen, um zu einem Verschuß der Ausflußbahn des rechten Ventrikels mit nachfolgendem Herzstillstand zu führen (56).

Die klinischen Symptome der Luftembolie umfassen Dyspnoe, Angst, Schwindel, Übelkeit, substernalen Schmerz oder das Gefühl des nahenden Todes. Als spezifisches Symptom wird jedoch nur das klassische auskultatorische "Mühlstein"-Geräusch angesehen, das durch Luft im rechten Ventrikel verursacht wird (52). Weitere klinische Zeichen sind akuter Bronchospasmus, Hypotension und neurologische Symptome aufgrund zerebraler Hypoxie oder Luft in der arteriellen Strombahn (paradoxe arterielle Embolisation). Mittelgroße Luftmengen in der Lungenstrombahn führen zu pulmonaler Vasokonstriktion, pulmonaler Hypertension, Endothelschaden und Permeabilitätslungenödem. In Narkose kann der Abfall der endexpiratorischen Kohlendioxidkonzentration zugleich mit einer Erhöhung des arteriellen Kohlendioxidpartialdrucks dokumentiert werden.

Bei Vorliegen einer Luftembolie ist schnelles Handeln unverzichtbar. Die Quelle der Luftembolie muß so schnell wie möglich identifiziert werden und der Luftestrom unverzüglich gestoppt werden. Der Patient sollte in die Links-Seitenlage und Kopf-Tief-Lage oder Trendelenburg-Position gebracht werden. Bei sehr großer Luftembolie wird die externe Herzmassage empfohlen, um die Luft aus dem Pulmonaltrakt in die kleineren Pulmonalgefäße zu

befördern. Die Luft aus dem venösen Kreislauf kann durch einen liegenden Katheter (wenn dieser im Vorhof liegt) oder durch externe Aspiration entfernt werden. Um die Größe der embolisierten Luftblasen zu verkleinern, sollte 100% Sauerstoff verabreicht werden. Bei anästhesierten Patienten muß sofort jede Lachgasgabe gestoppt werden. Für Patienten, die nicht auf diese Maßnahmen ansprechen, sollte eine hyperbare Sauerstofftherapie erwogen werden, von der man sich eine Reduktion der Luftblasengröße und eine verbesserte Geweboxygenierung verspricht (31). Allerdings ist diese Maßnahme in der klinischen Praxis nur in Einzelfällen (z.B. bei paradoxer Embolie) praktikabel. Eine Luftembolie ist eine iatrogene Komplikation, und besonderes Augenmerk sollte daher auf die Prävention gelegt werden. Punktionen der großen Venen des Oberkörpers sollten nur in Trendelenburg-Position vorgenommen werden. Die Öffnung der Nadel sollte verschlossen sein und nur kurz zum Einführen des Drahtes freigegeben werden. Während dieser Zeit sollte der Patient ein Valsalva-Manöver ausführen oder ausatmen. Falls möglich, sollte eine Katheteranlage beim tachypnoeischen Patienten vermieden werden. Ein ausreichender Volumenstatus des Patienten schützt ebenfalls vor Luftembolien. Nach Katheterinsertion müssen alle Verbindungen auf luftdichten Sitz überprüft werden.

### 3.4 Hämatome

Die häufigste Ursache für Hämatombildungen nach zentralvenöser Katheterisierung ist die arterielle Punktion, dabei ist beim venösen Zugang über die Vena subclavia die Arteria (A.) subclavia gefährdet, beim Zugang über die Vena jugularis interna kann es zu unbeabsichtigter Punktion der A. carotis, seltener aber auch zur Verletzung der A. subclavia kommen. Die Inzidenz der versehentlichen arteriellen Punktion liegt zwischen 0,9 und 19% (5, 23). Die Rate dieser Komplikation korreliert mit Geschick und Erfahrung des Ausführenden, der Punktionsstelle, Dringlichkeit der Situation und der Anzahl der Punktionsversuche (25). Obwohl die meisten akzidentellen arteriellen Punktionen ohne Folgen bleiben, wird gelegentlich über eine hämatombedingte Kompression der Atemwege oder der Arterie oder Tod durch Verbluten berichtet (25). Die Mehrzahl der versehentlichen A.-carotis-Punktionen kann leicht durch externe Kompression behandelt werden. Wurde eine große Schleuse in die Arterie eingeführt, oder erhielt der Patient Heparin, Markumar oder leidet an einer schweren angeborenen oder erworbenen Gerinnungsstörung, kann eine chirurgische Exploration und Versorgung notwendig werden. Blutungen nach akzidentellen Punktionen der A. subclavia sind von außen nicht durch Kompression stillbar. In den meisten Fällen ist keine spezielle Behandlung erforderlich, in seltenen Fällen muß eine Thoraxdrainage gelegt oder eine Thorakotomie durchgeführt werden.

Die Häufigkeit klinisch signifikanter Hämatombildungen kann gesenkt werden, indem man einige Punkte beachtet: Man sollte vor der Punktion die Lage der Vene so gut wie möglich identifizieren und häufige Punktionsversuche vermeiden. Zum Aufsuchen der Vene sollten zunächst nur dünne Nadeln verwendet werden. Ist man sich im unklaren über eine eventuelle arterielle Punktion, sollte eine Blutgasanalyse oder eine Druckableitung erfolgen, bevor Dilatatoren eingeführt werden. Der Zugang über die Vena subclavia bei Patienten mit schwerer arterieller Hypertension, Koagulopathien oder Antikoagulation sollte vermieden werden. In kritischen Fällen kann die sonographische Darstellung der Vene vor Punktion hilfreich sein (76).

### 3.5 Horner-Syndrom

Eine weitere, eher seltene Komplikation der Venajugularis-interna-Kanülierung stellt das Auftreten eines Horner-Syndroms dar (29, 60). Dieses von dem Schweizer Augenarzt *Johann Friedrich Horner* (1831-1886) erstmals beschriebene Syndrom schließt die Symptome Miosis, Ptosis, Enophthalmus und Anhidrosis der gleichseitigen Gesichts- und Halshälfte ein. Es entsteht durch eine Unterbrechung der ipsilateralen präganglionären Bahn irgendwo auf der Strecke zwischen Hypothalamus und Auge. Diese Bahn verläuft in ihrem zervikalen Anteil in enger anatomischer Nähe zur Vena jugularis interna und zur A. carotis, kann also leicht durch die Punktionsnadel direkt verletzt werden, von injiziertem Lokalanästhetikum umspült werden oder durch ein Hämatom im Halsbereich komprimiert werden. Bei den meisten Patienten kommt es zu einer Rückbildung der Symptomatik innerhalb von drei Monaten, aber es ist auch beschrieben worden, daß Miosis und Ptosis bestehen bleiben (73).

### 3.6 Zerebrovaskulärer Insult

Im Zusammenhang mit der Katheterisierung der großen Halsvenen wurde in wenigen Fällen über Schlaganfälle berichtet (2, 44). Die Hämatombildung oder langdauernde externe Kompression des Gefäßes nach akzidenteller Punktion der A. carotis kann eine zerebrale Ischämie oder einen Hirninfarkt auslösen (18). Gelegentlich wurden Verletzungen der A. vertebralis beim Versuch, die Vena jugularis interna zu punktieren, beschrieben, die zu einem ausgeprägten zerebrovaskulären Infarkt führten (69). Eine besonders dramatische Konsequenz einer arteriellen Punktion mit konsekutiver Einführung eines ZVK in die rechte A. carotis wurde vor einigen Jahren von *Bohlega* und *McLean* publiziert (7). Die 24jährige Patientin wurde über diesen ZVK total parenteral ernährt und entwickelte dann eine Hemiplegie und zerebrale Krampfanfälle. In der Kernspintomographie des Gehirns fanden sich Infarktzeichen im Frontallappen und im Putamen. Die Symptomatik besserte sich nach Entfernung des Katheters und hyperbarer Sauerstofftherapie.

## Fort- und Weiterbildung

Die Symptome eines Apoplex können sich sofort nach der Gefäßverletzung, aber auch erst mehrere Tage danach entwickeln. Die typischen Symptome sind: Sehstörungen, Bewußtseinsverlust, Hemi- oder Quadriplegie oder gar plötzlicher Tod.

Diese schweren neurologischen Schäden können zumindest zum Teil verhindert werden, wenn die Punktion der Vena jugularis interna bei Patienten mit Erkrankungen der A. carotis oder der Vertebralarterie oder solchen, die hochdosiert Heparin erhalten, falls möglich, vermieden wird. Eine Heparinisierung sollte vor Katheterimplantation gestoppt werden. Weiterhin ist es unverzichtbar, die Katheterlage in der Röntgenthoraxaufnahme zu beurteilen. Bei digitaler Kompression der A. carotis sollte nur ein mäßiger Druck aufgewendet werden. Von Erfahrenen wird oft empfohlen, nach Punktion der Vena jugularis interna und Einführen des Führungsdrahtes für kurze Zeit einen leichten Druck hierauf auszuüben, um die Hämatombreitung durch Blutung aus der Punktionsstelle in die Halsweichteile zu minimieren.

### 3.7 Nervenläsionen

Nervenläsionen im Zusammenhang mit Anlage eines ZVK können durch direkte Verletzung des Nerven durch Punktionsnadel, Führungsdraht oder Katheter oder indirekt durch eine Hämatombildung oder Extravasation gewebetoxischer Flüssigkeiten erfolgen. Beschrieben wurden Verletzungen des Plexus brachialis (37), Plexus lumbalis nach Punktion der Vena saphena (11), des Nervus phrenicus (35), des Nervus recurrens (17) und der Hirnnerven (79) sowie des Sympathikus-Grenzstranges (9). Die echte Nervenschädigung muß von der vorübergehenden "Lähmung" durch infiltrierte Lokalanästhetiklösungen unterschieden werden. Nervenläsionen sind Einzelfälle, häufiger wurde lediglich die Läsion des Nervus phrenicus beschrieben (1, 35, 72).

### 3.8 Hämatothorax / Hydrothorax

Ursache eines Hämatothorax oder Hydrothorax ist die Durchwanderung der Katheterspitze eines ZVK durch die Gefäßwand. Auch die Punktionsnadel oder der Einführungsdraht kann die Gefäßwand durchstoßen. Oft verläuft ein Hydrothorax anfänglich zunächst symptomarm und wird als Befund der Röntgenthoraxaufnahme diagnostiziert. Eine deutliche Hypoxämie oder sogar eine arterielle Hypotension entwickelt sich erst protrahiert und bei ausgeprägten Fällen oder einem Spannungshydrothorax (74). Manchmal wird die Diagnose durch ein gleichzeitig vorliegendes Hydromediastinum erschwert (20), das als kongestives Herzversagen fehlklassifiziert werden kann. Im Falle eines Hydrothorax sollte der Katheter entfernt werden, bei symptomatischen Patienten ist eine Thorakozentese indiziert.

Tritt ein Hämatothorax unmittelbar nach Punktion der Vena subclavia auf, muß von einer Verletzung der

Vena oder A. subclavia ausgegangen werden (33). Die Blutung kommt in den meisten Fällen von selbst zum Stillstand, selten ist eine Thorakotomie mit Thoraxdrainage indiziert.

### 3.9 Herzbeutelamponade

Die Herzbeutelamponade zählt zu den schwersten Komplikationen im Zusammenhang mit der ZVK-Anlage. Beim Erwachsenen kann schon eine Flüssigkeits- oder Blutansammlung von 100 - 300 ml im Herzbeutel tödlich sein. Bei Neonaten wurde die Inzidenz mit 0,3 - 2% und die Letalitätsrate mit 74 - 100% geschätzt (75). Im Zeitraum von 1958 bis 2001 sind in der Literatur mehr als 100 Fälle von Perikardtamponade im Zusammenhang mit einer ZVK-Anlage beschrieben worden. Die Letalitätsrate liegt zwischen 47 und 100% (8).

Symptome, die den Kliniker auf eine Herzbeutelamponade hinweisen und zu raschem Handeln zwingen, sind: Brust- oder epigastrischer Schmerz, Übelkeit, Dyspnoe, Tachykardie, Hypotension, "ohrferne" Herzgeräusche, Pulsus paradoxus, Niedervoltage im Elektrokardiogramm oder gar Herzstillstand. In einigen Fällen tritt die Herzbeutelamponade erst verzögert nach ZVK-Anlage auf (80).

Die Ursache einer Herzbeutelamponade ist eine Gefäßwanderosion und letztlich Perforation durch den Führungsdraht oder den Katheter selbst. Hierbei spielt die Migration der Katheterspitze oft eine entscheidende Rolle. Über die Vena jugularis oder subclavia vorgeschobene Katheter können mit Drehung des Kopfes bis zu 3 cm weiter herzwärts wandern, von der Vena basilica vorgeschobene Katheter sogar 9 cm. Herzbeutelamponaden finden sich häufiger bei Kathetern, die von der linken Seite aus eingeführt wurden (22). Ebenso führen großlumige Katheter (z.B. Schleusen oder Shaldon-Katheter) häufiger zu vaskulärer Erosion (48).

Die erfolgreiche Therapie der Herzbeutelamponade basiert auf der schnellen Diagnose. Einmal erkannt, soll unverzüglich die Perikardiozentese vorgenommen werden und der ZVK entfernt werden. Jede Verzögerung erhöht die Letalität.

Das Risiko einer Herzbeutelamponade kann minimiert werden, wenn bevorzugt der Zugang von der rechten Seite und das kleinstmögliche Katheterlumen gewählt wird. Nur anhand serieller Röntgenthoraxaufnahmen oder Ultraschalluntersuchungen kann sicher eine Migration oder arrosionsfördernde Lage des ZVK dokumentiert werden.

Dies überschreitet allerdings das Maß des üblichen Vorgehens.

### 3.10 Thrombosen

Die Erstbeschreibung einer katheterassoziierten Thrombose wird *McDonough* und *Altemeier* zuge-

schrieben (46). Die Inzidenz katheterassoziierter Thrombosen wird in der Literatur mit 3 bis 90% angegeben. Diese große Spannweite weist auf die diagnostischen Schwierigkeiten und die Unterschiede in den untersuchten Patientenkollektiven hin. Bei einigen Patienten mit katheterassoziierter Thrombose kommt es zur Embolisation durch kleinere oder größere Gerinnsel noch bevor diese sich an die Venenwand heften (28). Mögliche Folgen einer katheterassozierten Thrombose umfassen Lungenembolie, chronisches Ödem der oberen Extremität, Schmerzen, Pseudotumor und den Verlust eines potentiellen Zugangsweges für die Anlage eines ZVK. Die meisten katheterassozierten Thrombosen allerdings verlaufen asymptomatisch.

Die nahezu unvermeidbare Ausbildung von Thrombosen im Zusammenhang mit der Anlage eines ZVK lassen sich sehr gut mit Hilfe der Virchowschen-Trias lokales Trauma, Stase und veränderte Koagulabilität erklären. Die lokale Verletzung ist abhängig von eventuellen Schwierigkeiten bei der Punktion, dem Einführen des Führungsdrahtes oder des Katheters, der Liegedauer und der Art des Katheters. Die Folgen des lokalen Traumas können verstärkt werden durch Infusion hyperosmolarer Lösungen oder Chemotherapeutika. Weitere prädisponierende Faktoren sind venöse Einflußstauung und veränderte Gerinnungsparameter, wie sie insbesondere bei Patienten mit malignen Tumoren, Malnutrition, chronischem Nierenversagen oder Sepsis auftreten.

Ipsilaterale Schwellung von Hals oder Arm, venöse Stauung und Schmerzen sind klinische Zeichen der katheterassozierten Thrombose. Zur Diagnose können speziell die venöse Plethysmographie, Duplex-Scanning, Radionuklid-Untersuchung, Kernspintomographie und die Phlebographie eingesetzt werden.

Die Therapie umfaßt üblicherweise die Entfernung des Katheters, die in diesen Fällen mit einem erhöhten Embolierisiko verbunden ist. Wenn der Zugang jedoch unverzichtbar ist, kann in wohlüberlegten Fällen eine thrombolytische Therapie und Antikoagulation eingesetzt werden (64). Zur Prophylaxe eignen sich die in Tabelle 3 aufgelisteten Maßnahmen.

### 3.11 Verletzungen des Ductus thoracicus

Der Ductus thoracicus beginnt in der Cisterna chyli, steigt mit seinem Hauptlymphstamm rechts hinter der Aorta auf und mündet bei 95% der Menschen links und in 5% rechts am Angulus venosus in die Vena brachiocephalica. Seine Verletzung führt zu Chylomediastinum, Chylothorax oder - seltener - zu einer Lymphfistel oder Luftembolie. In den meisten Fällen wird er bei supraklavikulärer Punktion der Vena subclavia verletzt (1% aller Punktionen (3, 32)). Die Behandlung ist abhängig vom Schweregrad der Verletzung. Meistens genügt eine konservative Therapie, die aus manueller Kompression besteht. Bei Vorliegen eines Chylothorax muß eine Thoraxdrainage gelegt

**Tabelle 2:** Komplikations-Raten in Zusammenhang mit der ZVK-Anlage bei Erwachsenen (zusammengestellt nach (56)).

Pneumothorax:	0,2 - 5%
Herzrhythmusstörungen:	bis 41%
Luftembolie:	?
Arterielle Punktion:	0,9 - 19%
Horner-Syndrome:	?
Schlaganfall:	selten
Hämato- / Hydrothorax:	selten
Thrombosen:	3 - 90%
Verletzung Ductus thoracicus:	selten
Embolien:	selten
Verletzung / Verlegung der Luftwege:	selten

**Tabelle 3:** Prophylaxe von katheterassozierten Thrombosen.

- Mehrfachpunktionen vermeiden
- Falls möglich, keine großlumigen, steifen Katheter verwenden
- Vermeidung der Gabe von aggressiven Substanzen oder Flüssigkeiten
- Katheter frühestmöglich entfernen
- Frühzeitige Behandlung katheterassoziierter Infektionen
- Verwendung von weichen flexiblen Kathetern, besonders bei längerer geplanter Liegedauer
- Repositionierung von Kathetern, die an die Gefäßwand anstoßen
- Systemische "low-dose"-Heparinisierung erwägen
- Katheter regelmäßig spülen (z.B. 1000 IE Heparin in 500 ml NaCl 0,9%).

werden und der Fettanteil in der Ernährung deutlich reduziert werden, um die Chyleproduktion zu drosseln (34). Gelegentlich ist eine chirurgische Revision erforderlich. Das Verletzungsrisiko des Ductus thoracicus kann minimiert werden durch bevorzugte Punktion der rechten Seite.

### 3.12 Verknotungen des Katheters oder des Führungsdrahtes und Embolien

Der schwedische Radiologe *Sven-Ivar Seldinger* publizierte 1953 die Beschreibung einer Technik zur perkutanen Katheteranlage in der Zeitschrift "Acta Radiologica" (68). Nach Punktion des Gefäßes mit einer dünnwandigen Hohlneedle wird hierüber ein Führungsdraht eingelegt, über diesen wird schließlich ein Kunststoffkatheter gefädelt. Die ZVK-Anlage mittels der Seldinger-Technik gilt heute als Goldstandard, weil davon ausgegangen wird, daß diese Technik zu geringerer Gewebe- und Gefäßtraumatisierung führt,

als das Verschieben des Katheters durch eine Plastik-Einführungskanüle. Dennoch sind auch für diese Technik viele Komplikationen beschrieben worden (66). Die wichtigsten sind Verknotung des Drahtes selbst, Verknotung mit dem Katheter und Embolien durch abgerissene Draht- oder Katheterfragmente. In seltenen Fällen wird auch vergessen, den Draht zu entfernen. Ursachen für Embolien von Drahtfragmenten sind oft Materialfehler, fehlerhafte Anwendungstechnik oder mangelhafte Supervision durch einen Erfahrenen (77).

### 3.13 Verletzung / Verlegung der Luftwege

Eher selten kommt es durch die Punktionsnadel oder den Führungsdraht zur Perforation der Trachea (19). In der Folge können sich ausgeprägte Hämoptysen entwickeln, die eine Intubation der Trachea erfordern. Akute Verlegungen der Luftwege können auch durch ein ausgeprägtes Hämatom oder extravaskuläre Flüssigkeitsansammlungen im Halsbereich hervorgerufen werden (51, 62). Auch hier muß bei ausgeprägter Symptomatik die Intubation erfolgen. Gelegentlich wird die chirurgische Ausräumung des Hämatoms notwendig.

## 4. Fehler bei der Interpretation der Meßwerte

ZVKs werden häufig gelegt, um den Meßparameter „zentralvenöser Druck“ (ZVD) zur Einschätzung des Volumenstatus heranzuziehen. Bei der Bestimmung dieses Wertes sind zahlreiche Fehler möglich. Zunächst einmal muß man sich vergegenwärtigen, daß der ZVD atemzyklischen Schwankungen unterlegen ist, dieser Effekt kommt besonders bei maschinell beatmeten Patienten zum Tragen. Auch das eingestellte Niveau des positiv endexpiratorischen Drucks (PEEP) wirkt sich auf den Meßwert aus, allerdings nicht 1:1, sondern in variablem Umfang. Die Größe der ZVD-Veränderung durch PEEP hängt von vielen Einflußfaktoren ab, z.B. vom aktuellen Volumenstatus, von der Compliance des thorakopulmonalen Systems, vom Beatmungsdruck, vom intraabdominellen Druck etc. Selbstverständlich beeinflusst auch der angewendete Beatmungsdruck den ZVD-Meßwert. Wollte man den "wirklichen" ZVD-Wert messen, müßte man den Endotrachealtubus von der maschinellen Beatmung dekonnectieren, ein Vorgehen, das bei der Mehrzahl der beatmeten Patienten nicht angeraten ist.

Fälschlich erhöhte ZVD-Werte findet man auch bei Patienten mit Atemnot, welche die Atemhilfsmuskulatur einsetzen, bei Patienten, die wegen starker Schmerzen stöhnen, bei Patienten, die bei der Expiration die sog. "Lippenbremse" einsetzen, bei Verlegung der oberen Luftwege und bei Vorliegen eines Pneumothorax. Hier eignet sich der ZVD nur zur Verlaufskontrolle.

Grundsätzlich ist bei der Beurteilung des ZVD darauf zu achten, daß der Patient flach auf dem Rücken liegt, daß der Nullpunkt auf Herzhöhe geeicht ist und daß keine Flüssigkeiten über den Meßschenkel des Katheters mitlaufen. Die Skalierung der Kurve sollte so gewählt werden, daß die einzelnen Kennpunkte klar identifizierbar sind (Abb. 1).

## 5. Komplikationen der ZVK-Anlage bei Kindern

Grundsätzlich können vor, während und nach ZVK-Anlage bei Kindern die gleichen Komplikationen (s.o.) wie beim Erwachsenen auftreten. In der Literatur wird über Komplikationsraten von 0,7 bis 23% berichtet. Die überwiegende Zahl der Komplikationen verläuft eher milde, aber es sind auch wiederholt Todesfälle aufgetreten.

In einer großen retrospektiv untersuchten Serie von 1.435 ZVK-Anlagen fanden die Autoren als häufigste Komplikationen arterielle Punktionsstellen (1,5%), Pneumothoraces (0,8%), Hämatothorax (0,5%), Venacava-superior-Syndrom (ausgeprägte venöse Stauung im Bereich des Kopfes, des Halses und der oberen Extremitäten infolge Thrombose oder Kompression der Vena cava superior) (0,1%), Kammerflimmern (0,1%) und Blutung an der Punktionsstelle (0,1%) (36). Eine logistische Regressionsanalyse ergab, daß mehrfache Punktionsversuche, fehlgeschlagener erster Punktionsversuch und Katheterfehlage unabhängige Risikofaktoren für das Auftreten von Komplikationen waren; das Alter des Patienten, die Katheterart, die Grunderkrankung, die Indikation zur Katheteranlage und die Berufserfahrung des Arztes / der Ärztin spielten keine Rolle. Es traten in dem Kollektiv keine Todesfälle auf, keine myokardialen Perforationen, keine Verletzungen des Ductus thoracicus, keine arteriovenösen Fisteln, keine Nervenläsionen und auch keine verspätet diagnostizierten Pneumothoraces. *Finck et al.* berichteten über die Subclaviapunktion bei einem Patientenkollektiv mit einem Alter unter einem Jahr. Bei Patienten mit einem Alter unter sechs Monaten wurde mit einer Erfolgsrate von 78,8% punktiert, bei Patienten über sechs Monaten mit einer Erfolgsrate von 96%. Bei insgesamt 110 Katheteranlagen traten keine Komplikationen auf (27). Obwohl ähnlich günstige Zahlen auch von anderen Autoren berichtet wurden (10), heißt das natürlich nicht, daß schwere Komplikationen bei Kindern nicht auftreten. Immer wieder werden Fallberichte publiziert, in denen über das Auftreten solcher Komplikationen, gelegentlich mit Todesfolge, berichtet wird. Besonders dramatisch verläuft die Myokardperforation mit Perikardtamponade. Sie ist meist bedingt durch direkte Verletzung des Myokards durch den Führungsdraht oder die intrakardiale Lage der Katheterspitze. In einer Serie von 100 ZVK-Anlagen bei Neugeborenen mit einem sehr niedrigen Geburtsgewicht wurde über drei Katheterperforations-Komplikationen, von denen



eine tödlich verlief, berichtet. Ursache war hier eine Perikardtamponade. Es leitet sich daher die Empfehlung ab, die Katheterlage, bei längerer Verweildauer des Katheters durchaus auch wiederholt durch Röntgenkontrollen zu verifizieren. Zwar ist es auch möglich, die Lage der Katheterspitze durch intravenöse Applikation eines fluoreszierenden Farbstoffs (58) oder durch elektromagnetische Verfahren (BioNavigation™-System) (70) zu überprüfen, jedoch können diese Verfahren natürlich nicht einen Pneumothorax ausschließen, so daß deren alleinige Anwendung nicht empfohlen werden kann.

Ein besonderes Augenmerk sollte auch auf die Vermeidung der arteriellen Punktion bei Auswahl der Vena jugularis interna als Zugangsweg bei sehr kleinen Kindern (mittleres Körpergewicht 5 - 6 kg) gerichtet werden. Bei Orientierung anhand anatomischer Fixpunkte wurde in einer neueren Arbeit festgestellt, daß in 25% der Fälle die A. carotis punktiert wurde (78). Wurde bei der ZVK-Anlage ein Ultraschall verwendet, kam es in keinem einzigen Fall zur akzidentellen arteriellen Punktion. Des weiteren betrug bei der ultraschallgestützten Punktion die Erfolgsrate 100%, während sie bei der konventionellen Technik bei lediglich 77% lag, und es war im Mittel bei der erstgenannten Technik nur ein einzelner Punktionsversuch erforderlich (78).

Kürzlich wurde eine alternative Doppler-Punktions-technik mit dem sog. "Smart Needle System" (Peripheral Systems Group, ACS, Mountainview, CA, USA) beschrieben (43). Hierbei ist die Ultraschall-Sonde in die Nadelspitze integriert, und das Auffinden der zentralen Vene erfolgt mit Hilfe eines charakteristischen akustischen Signals. Das Verfahren wurde in einem kleinen Kollektiv von 10 Patienten (mittleres Alter 3,7 Monate) getestet. Die Autoren berichten über eine erfolgreiche Punktion bei sechs der Kinder. Weitere Untersuchungen an größeren Kollektiven müssen abgewartet werden, um das Verfahren abschließend beurteilen zu können.

Seit vielen Jahren hat sich auch bei Kindern die Anwendung der Seldinger-Technik bewährt, immer mehr Institutionen punktieren und plazieren die ZVKs unter Ultraschallkontrolle. In einer Metaanalyse, die acht randomisierte, kontrollierte Studien auswertete, konnte eindeutig gezeigt werden, daß bei Kindern und Erwachsenen die Anwendung der ultraschallgestützten Punktion zur ZVK-Anlage in die Vena jugularis interna und die V. subclavia die Erfolgsquote steigert und die Komplikationsrate senkt (59).

## 6. Prophylaxe von Komplikationen

Es gibt neben allgemeinen Vorkehrungen für eine sichere Katheterimplantation, wie z.B. aseptische Bedingungen bei der Punktion, Verwendung eines J-Führungsdrahtes, adäquater Katheterfixierung, sowie vernünftiger Gründe für die Katheteranlage und

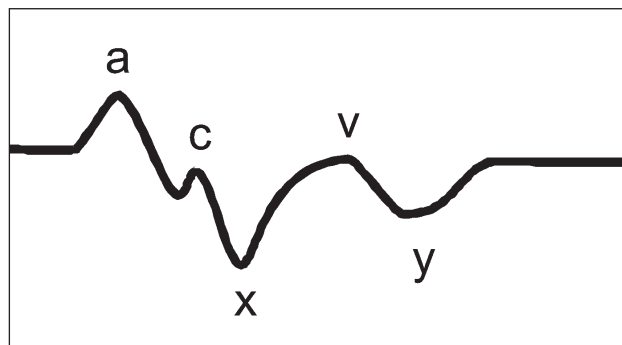


Abbildung 1: Zentrale Venendruckkurve.

- a-Welle: Kontraktion des rechten Vorhofs
- c-Welle: Vorwölbung der Trikuspidalklappe in den rechten Vorhof
- x-Welle: Weitere Erschlaffung des Vorhofs und Abwärtsverschiebung des rechten Ventrikels und der Trikuspidalklappe
- v-Welle: Füllung des rechten Vorhofs bei geschlossener Trikuspidalklappe
- y-Welle: Öffnen der Trikuspidalklappe.

eine sensible Auswahl des Punktionsortes, eine Anzahl von Maßnahmen, das Risiko von Komplikationen zu vermindern.

Bei der Auswahl des Punktionsortes sollte man beachten, daß eine veränderte Anatomie, wie z.B. nach Sternotomie oder Clavicula-Fraktur, die Punktion deutlich erschwert und Komplikationen und Katheterfehlagen provoziert. Das Komplikationsrisiko steigt ebenfalls, wenn bereits ein ZVK an der entsprechenden Punktionsstelle gelegen hat. Man vermutet hier asymptotische Thrombosen als Ursache (56). Werden ZVKs bei Patienten mit unilateralen pulmonalen Erkrankungen gelegt, ist die Seite mit der erkrankten Lunge bei der Punktion zu bevorzugen, da im Falle einer Komplikation die Folgen weniger schwer wären. Es ist ebenfalls von Vorteil, wenn man vor Punktion mit der Einführungskanüle mit einer dünnen grünen (21 gauge) Kanüle den Punktionsweg exploriert.

Das Komplikationsrisiko, z.B. die katheterassoziierte Thrombose, erhöht sich mit jedem Punktionsversuch. Generell sollten nicht mehr als zwei Punktionsversuche eines Ungeübten unternommen werden. Der ZVK sollte nicht zu weit vorgeschoben werden, damit es nicht zu mechanischen Verletzungen oder infektiösen Komplikationen (vor allem der Herzklappen) kommt. Bei der Kanülierung und beim Verschieben des Führungsdrahtes darf keine Gewalt angewendet werden.

Die optimale Position der Katheterspitze wird kontrovers diskutiert. Verschiedene Fallberichte beschreiben Herzbeutelamponaden nach Durchwanderung der Katheterspitze. Die Empfehlung, den Katheter immer außerhalb des Perikardbeutels zu positionieren, ist in

## Fort- und Weiterbildung

einigen Fällen schwer umzusetzen, da der Herzbeutel sich bis zu 5 cm auf die Vena cava superior ausdehnen kann (65). Das Risiko einer Katheterperforation ist direkt proportional dem Winkel des Katheters zur Gefäßwand. Je steiler sich die Katheterspitze im Verhältnis zur Gefäßwand befindet, desto höher das Perforationsrisiko (16). Es wird empfohlen, in diesem Fall den Katheter in eine andere Position zu bringen.

Die mittlere Einführtiefe des Katheters nach Punktion der Vena jugularis interna oder der Vena subclavia beträgt 16 cm auf der rechten Seite, 20 cm auf der linken Seite, der Katheter kommt damit in der oberen Vena cava zu liegen. Idealerweise sollte die Katheterspitze gerade außerhalb des Herzens positioniert sein und parallel zur großen Vene verlaufen.

Hilfreich bei der Einführung der zentralen Venenkatheter ist ebenfalls die Benutzung von EKG-gesteuerten ZVKs (15). Die Katheterspitze wird hier so weit vorgeschoben, bis eine intra-atriale P-Welle registriert wird, danach wird der Katheter 3 cm in die obere Hohlvene zurückgezogen. Obwohl diese Methode vorteilhaft scheint, die Katheterspitze genau zu plazieren, bleibt es dennoch unklar, ob mechanische Komplikationen des Katheters dadurch verhindert werden können. Es ist wichtig, sich darüber im klaren zu sein, daß Komplikationen bei jeder Katheterposition eintreten können und man bei jeder klinischen Verschlechterung des Patienten daran denken sollte.

Bei Patienten mit schweren Koagulopathien (insbesondere Thrombozytopenie) sollte die Infusion von Thrombozytenkonzentraten oder Gerinnungsfaktoren in Erwägung gezogen werden, bevor man mit der Punktion beginnt. Es ist schwer, hier genaue Empfehlungen auszusprechen. Thrombozytenkonzentrate sollten möglicherweise dann transfundiert werden, wenn die Zahl unter  $50.000/\text{mm}^3$  abfällt, Plasma oder Gerinnungsfaktoren sollten gegeben werden, falls die Gerinnungswerte unter 20% des Normalwertes abfallen. Der Katheter sollte unmittelbar nach Gabe der Blutprodukte gelegt werden.

### 6.1 Ultraschall-gestützte Kanülierung der zentralen Venen

Mit der Kanülierung der zentralen Venen beim Erwachsenen wird ein Komplikationsrisiko von ca. 1 - 15% beschrieben (4), basierend auf dem Geschick des Punktierenden, aber auch in Abhängigkeit von anatomischen Gegebenheiten des Patienten, der Anzahl der Punktionsversuche sowie dem Gerinnungsstatus. Die Standardtechnik bei der Punktion ist die Orientierung an anatomischen Strukturen, welche nicht notwendigerweise mit der Lage des zu punktierenden Gefäßes übereinstimmen müssen. Ebenso findet sich in 62,5% aller Fälle eine Asymmetrie der Venen. Die rechte V. jugularis interna ist nur in 68% der Fälle die dominante Vene. Des weiteren haben 23% aller jugularen Venen nur eine Fläche von  $0,4 \text{ cm}^2$  (42). In Fallberichten wird auch gelegentlich über die

Persistenz einer linken oberen Hohlvene berichtet, in die ZVKs eingeführt wurden (30, 45).

Es liegt daher nahe, die Doppler-Sonographie zur Auffindung der großen Venen einzusetzen. Dies wurde 1984 zuerst beschrieben. Es war jedoch zu der Zeit noch unklar, ob sich mit dieser Technik auch die Komplikationsrate der zentralen Venenkatheterisierung senken ließ. In einer Metaanalyse konnten *Randolph et al.* (59) zeigen, daß die ultraschall-gestützte Kanülierung ("real-time"-Ultraschall oder Doppler-Ultraschall) die Rate der Fehlpunktionen entscheidend senkt (Relatives Risiko 0,32). Dies galt für Punktionsversuche der V. jugularis interna (Relatives Risiko 0,38) und für Punktionsversuche der V. subclavia (Relatives Risiko 0,15). Ausgewertet wurden 8 randomisierte, kontrollierte Untersuchungen. Nicht nur die Rate der Fehlpunktionen war geringer, auch die Komplikationsrate war bei der Ultraschall-geführten Punktion geringer. Sechs von sieben Studien konnten dies zeigen. Dies galt sowohl für die Punktion der V. jugularis interna als auch für die Punktion der V. subclavia. Bei Auswertung der Anzahl der Punktionsversuche bis zum Erfolg schnitt die Ultraschall-Technik ebenfalls besser ab (Relatives Risiko 0,6). Drei Studien berichteten, daß die Ultraschall-Technik schneller zum Erfolg führte, während zwei Studien zeigten, daß die Punktion ohne diese Technik schneller war. Der mittlere Unterschied betrug 9 Sekunden. Alles in allem konnte diese Metaanalyse zeigen, daß mit Hilfe der Ultraschall-Technik eine größere Wahrscheinlichkeit einer erfolgreichen Punktion bei niedrigerer Komplikationsrate erzielt werden kann und die Häufigkeit der Punktionsversuche deutlich niedriger liegt als bei der konventionellen Methode, die sich an anatomischen Strukturen orientiert.

Eine weitere Metaanalyse, die 2002 durchgeführt wurde (38), bestätigte die obengenannten Ergebnisse. Achtzehn Studien zu ultraschallgeführten Punktionsversuchen der großen Venen wurden ausgewertet. Man fand eine signifikante Reduktion der Fehlpunktionen, der Anzahl der Punktionsversuche und der arteriellen Punktion. Ebenfalls war die Erfolgsrate beim ersten Punktionsversuch mit Hilfe des Ultraschalls höher. Kein Unterschied fand sich in der für die Punktion benötigten Zeit.

Zusammengefaßt kann die ultraschallgestützte Punktion der großen Venen die Patientensicherheit erhöhen, es bestehen aber Bedenken hinsichtlich der Kosten des Verfahrens. Deshalb wird ein routinemäßiger Einsatz bisher noch restriktiv gesehen und das Verfahren nur empfohlen für Kinder, Patienten mit anatomischen Veränderungen im Bereich der geplanten Punktionsstelle, Patienten mit Gerinnungsstörungen und bei unerfahrenen Punkteuren.

**Kernaussagen**

Wichtige Indikationen des ZVK: Überprüfung und Überwachung des Volumenstatus, hämodynamische Überwachung, Medikamentenapplikation, parenterale Ernährung.

Der Pneumothorax zählt mit einer Häufigkeit von 5% zu den häufigeren und schwersten Komplikationen nach ZVK-Anlage.

Eine Röntgenthoraxaufnahme sollte möglichst nach Katheteranlage durchgeführt werden, um die Position des Katheters zu bestimmen.

Cave: Katheter können durch Bewegungen des Halses oder der Extremitäten Herzrhythmusstörungen auslösen.

A. carotis-Punktionen können durch manuelle Kompression von außen behandelt werden.

Der Zugang über die V. subclavia bei Patienten mit schwerer arterieller Hypertension, Koagulopathien oder Antikoagulation sollte vermieden werden.

Hämatombildung oder langdauernde Kompression des Gefäßes nach A. carotis - Punktion kann eine zerebrale Ischämie oder einen Hirninfarkt auslösen.

Die echte Nervenschädigung muß von der vorübergehenden "Lähmung" durch infiltrierte Lokalanästhetikösungen unterschieden werden.

Die Herzbeutelamponade zählt zu den schwersten Komplikationen im Zusammenhang mit der ZVK-Anlage.

Die Herzbeutelamponade tritt meist erst mehrere Stunden nach Katheteranlage auf.

Folgen einer katheterassoziierten Thrombose können Lungenembolie, Ödem der oberen Extremität, Schmerzen, Pseudotumor sein.

Der Ductus thoracicus kann bei supraklavikulärer Punktion der Vena subclavia häufiger verletzt werden.

Die ZVK-Anlage mittels der Seldinger-Technik gilt heute als Goldstandard bei der Punktion zentralvenöser Venen, nicht bei den von peripher inserierten Kathetern.

ZVKs werden häufig gelegt, um den Volumenstatus anhand des zentralvenösen Drucks einzuschätzen.

Bei Kindern treten die gleichen Komplikationen des ZVK wie beim Erwachsenen auf.

Mit Hilfe der Ultraschall-Technik kann bei niedrigerer Komplikationsrate häufiger erfolgreich punktiert werden.

Der routinemäßiger Einsatz der Ultraschall-Technik wird bisher noch restriktiv gesehen.

**Literatur**

1. Aggarwal S, Hari P, Bagga A, Mehta SN. Phrenic nerve palsy: a rare complication of indwelling subclavian vein catheters. *Pediatr Nephrol* 2000;14:203-204
2. Anagnostou J. Cerebrovascular accident during percutaneous cannulation of internal jugular vein (Letter). *Lancet* 1982;2:377-378
3. Arditis J, Giala M, Anagnostidou A. Accidental puncture of the right lymphatic duct during pulmonary artery catheterization. A case report. *Acta Anaesthesiol Scand* 1988;32:67-68
4. Bailey SH, Shapiro SB, Mone MC, Saffle JR, Morris SE, Barton RG. Is immediate chest radiograph necessary after central venous catheter placement in a surgical intensive care unit? *Am J Surg* 2000;180:517-522
5. Bernard RW, Stahl WM. Subclavian vein catheterizations: a prospective study. 1. Non-infectious complications. *Ann Surg* 1971;173:184-190
6. Bleichroder F. Intra-arterielle Therapie. *Berl Klin Wochenschr* 1912;1503-1505
7. Bohlega S, McLean DR. Hemiplegia caused by inadvertent intra-carotid infusion of total parenteral nutrition. *Clin Neurol Neurosurg* 1997;99:217-219
8. Booth SA, Norton B, Mulvey DA. Central venous catheterization and fatal cardiac tamponade. *Br J Anaesth* 2001;87:298-302
9. Briscoe CE, Bushman JA, McDonald WI. Extensive neurological damage after cannulation of internal jugular vein. *Br Med J* 1974;1:314
10. Casado-Flores J, Valdivielso-Serna A, Perez-Jurado L, Pozo-Roman J, Monleon-Luque M, Garcia-Perez J, Ruiz-Beltran A, Garcia-Teresa MA. Subclavian vein catheterization in critically ill children: analysis of 322 cannulations. *Intensive Care Med* 1991;17:350-354
11. Chen CC, Tsao PN, Yau KI. Paraplegia: complication of percutaneous central venous line malposition. *Pediatr Neurol* 2001;24:65-68
12. Chen KB. Clinical experience of percutaneous femoral venous catheterization in critically ill preterm infants less than 1000 grams. *Anesthesiology* 2001;95:637-639
13. Christensen KH, Nerstrom B, Baden H. Complications of percutaneous catheterisation of the subclavian vein in 129 cases. *Acta Chir Scand* 1967;133:615
14. Collignon P, Soni N, Pearson I, Sorrell T, Woods P. Sepsis associated with central vein catheters in critically ill patients. *Intensive Care Med* 1988;14:227-231
15. Corsten SA, Van Dijk B, Bakker NC, De Lange JJ, Scheffer GJ. Central venous catheter placement using the ECG-guided Cavafix-Certodyn SD catheter. *J Clin Anesth* 1994;6:469-472
16. Dailey RH. Late vascular perforations by CVP catheters. *J Emerg Med* 1998;146:487-490
17. Davis P, Watson D. Horner's syndrome and vocal cord paralysis as a complication of percutaneous internal jugular vein catheterization in adults. *Anesthesia* 1982;37:587-588
18. Defalque RJ, Fletcher MV. Neurological complications of central venous catheterization. *JPEN (J Parenter Enteral Nutr)* 1988;12:406-409
19. Dimitriou V, O'Leary AN. Perforation of the trachea by a central venous catheter guidewire (Letter). *Can J Anaesth* 1993;40:903-904
20. Dobel KU, Braun U. Bilateraler Hydrothorax mit Hydromediastinum nach akzidenteller Katheterdislokation. *Anästhesist* 1999;48:900-903
21. Duerksen DR, Papineau N, Siemens J, Yaffe C. Peripherally inserted central catheters for parenteral nutrition: a comparison with centrally inserted catheters. *JPEN (J Parenter Enteral Nutr)* 1999;23:85-89

## Fort- und Weiterbildung

22. Duntley P, Siever J, Korwes ML, Harpel K, Heffner JE. Vascular erosion by central venous catheters. Clinical features and outcome. *Chest* 1992;101:1633-1638
23. Eerola R, Kaukinen L, Kaukinen S. Analysis of 13,800 subclavian vein catheterizations. *Acta Anaesthesiol Scand* 1985;29:193-197
24. Eisenhauer ED, Derveloy RJ, Hastings PR. Prospective evaluation of central venous pressure (CVP) catheters in a large city-county hospital. *Ann Surg* 1982;196:560-564
25. Ermakov S, Hoyt JW. Pulmonary artery catheterization. *Crit Care Clin* 1992;8:773-806
26. FDA task force. Precautions necessary with central venous catheters. *FDA Drug Bull* 1989;July:15-16
27. Finck C, Smith S, Jackson R, Wagner C. Percutaneous subclavian central venous catheterization in children younger than one year of age. *Am Surg* 2002;68:401-404
28. Frank DA, Meuse J, Hirsch D, Ibrahim JG, van den Abbeele AD. The treatment and outcome of cancer patients with thromboses on central venous catheters. *J Thromb Thrombolysis* 2000;10:271-275
29. Garcia EG, Wijdicks EF, Younge BR. Neurologic complications associated with internal jugular vein cannulation in critically ill patients: a prospective study. *Neurology* 1994;44:951-952
30. Greenberg M, Raggio C. Antecubital central venous catheter placement complicated by a persistent left superior vena cava. *J Neurosurg Anesth* 2000;12:114-117
31. Grim PS, Gottlieb LJ, Boddie A, Batson E. Hyperbaric oxygen therapy. *JAMA* 1990;263:2216-2220
32. Haapaniemi L, Slatis P. Supraclavicular catheterization of the superior vena cava. *Acta Anaesthesiol Scand* 1974;18:12-22
33. Harrer J, Brtko M, Zacek P, Knap J. Hemothorax - a complication of subclavian vein cannulation. *Acta Medica* 1997;40:21-23
34. Hillerdal G. Chylothorax and pseudochylothorax. *Eur Respir J* 1997;10:1157-1162
35. Islek I, Akpolat T, Danaci M. Phrenic nerve palsy caused by subclavian vein catheterization. *Nephrol Dial Transplant* 1998;13:1023-1025
36. Johnson EM, Saltzman DA, Suh G, Dahms RA, Leonard AS. Complications and risks of central venous catheter placement in children. *Surgery* 1998;124:911-916
37. Karakaya D, Baris S, Guldogus F, Incesu L, Sarihasan B, Tur A. Brachial plexus injury during subclavian vein catheterization for hemodialysis. *J Clin Anesth* 2000;12:220-223
38. Keenan SP. Use of ultrasound to place central lines. *J Crit Care* 2002;17:126-137.
39. Kelly MC, McGuigan JA, Allen RW. Relief of tension subcutaneous emphysema using a large bore subcutaneous drain. *Anaesthesia* 1995;50:1077-1079
40. Kretz F-J, Schäffer J. Anästhesie, Intensivmedizin, Notfallmedizin, Schmerztherapie. Springer Verlag Berlin 2000, 3. Auflage: S.348
41. Lambert MJ. Air embolism in central venous catheterization: diagnosis, treatment, and prevention. *South Med J* 1982;75:1189-1191
42. Lichtenstein D, Saifi R, Augarde R, Prin S, Schmitt JM, Page B, Pipien I, Jardin F. The internal jugular veins are asymmetric. Usefulness of ultrasound before catheterization. *Intensive Care Med* 2001;27:301-305
43. MacIntyre PA, Samra G, Hatch DJ. Preliminary experience with the Doppler ultrasound guided vascular access needle in paediatric patients. *Paediatric Anaesthesia* 2000;10:361-365
44. Mainland PA, Tam WH, Law B, Kee WN. Stroke following central venous cannulation. *Lancet* 1997;349:921
45. Marret E, Meunier JF, Dubousset AM, Pariente D, Samii K. Diagnostic d'une veine cave supérieure gauche persistante au bloc opératoire lors d'un cathétérisme veineux central. *Ann Fr Anesth Réanim* 2000;19:191-194
46. McDonough JJ, Altemeier WA. Subclavian vein thrombosis secondary to indwelling catheters. *Surg Gynecol Obstet* 1971;133:397-400
47. Merrer J, De Jonghe B, Golliot F, Lefrant JY, Raffy B, Barre E, Rigaud JP, Casciani D, Misset B, Bosquet C, Outin H, Brun-Buisson C, Nitenberg G. Complications of femoral and subclavian venous catheterization in critically ill patients: a randomized controlled trial. *JAMA* 2001;286:700-707
48. Mukau L, Talamini MA, Sitzmann JV. Risk factors for central venous catheter-related vascular erosions. *JPEN (J Parenter Enteral Nutr)* 1991;15:513-516
49. Nessler R, Demberg H, Nunez G. Die Kavakatheterisierung über die V. anonyma (V. brachiocephalica). *Prakt Anaesth* 1979;14:242-249
50. Nessler R. Die supraclaviculare Anonymapunktion. *Anaesthesist* 1976;25:303-307
51. O'Hara JF, Brand MI, Boutros AR. Acute airway obstruction following placement of a subclavian Hickman catheter. *Can J Anaesth* 1994;41:241-243
52. Orebaugh SL. Venous air embolism: clinical and experimental considerations. *Crit Care Med* 1992;20:1169-1177
53. Pappas P, Brathwaite CEM, Ross SE. Emergency central venous catheterization during resuscitation of trauma patients. *Am Surg* 1992;58:108-111
54. Parsa MH, Tabora F. Establishment of intravenous lines for long-term intravenous therapy and monitoring. *Surg Clin North Am* 1985;65:835-865
55. Peters JL, Armstrong R. Air embolism occurring as a complication of central venous catheterization. *Ann Surg* 1978;187:375-378
56. Polderman KH, Girbes ARJ. Central venous catheter use. Part 1: mechanical complications. *Intensive Care Med* 2002;28:1-17
57. Polderman KH, Girbes ARJ. Central venous catheter use. Part 2: infectious complications. *Intensive Care Med* 2002;28:18-28
58. Racadio JM, Doellmann DA, Johnson ND, Bean JA, Jacobs BR. Pediatric peripherally inserted central catheters: complications related to catheter tip location. *Pediatrics* 2001;107:E28
59. Randolph AG, Cook DJ, Gonzales CA, Pribble CG. Ultrasound guidance for placement of central venous catheters. A meta-analysis of the literature. *Crit Care Med* 1996;24:2053-2058
60. Reddy G, Coombes A, Hubbard AD. Horner's syndrome following internal jugular vein cannulation. *Intensive Care Med* 1998; 24:194-196
61. Ruesch S, Walder B, Tramèr MR. Complications of central venous catheters: Internal jugular versus subclavian access - a systematic review. *Crit Care Med* 2002;30:454-460
62. Sanderson PM, Hartsilver E. Acute airway obstruction in a child with acute lymphoblastic leukaemia during central venous catheterization. *Paediatr Anaesth* 1998; 8:516-519
63. Schillinger F, Schillinger D, Montagnac R, Milcent T. Post catheterization vein stenosis in hemodialysis: comparative angiographic study of 50 subclavian and 50 internal jugular accesses. *Nephrol Dial Transplant* 1991;6:722-724
64. Schindler J, Bona RD, Chen HH, Feingold JM, Edwards RL, Tutschka PJ, Bilgrami S. Regional thrombolysis with urokinase for central venous catheter-related thrombosis in patients undergoing high-dose chemotherapy with autologous blood stem cell rescue. *Clin Appl Thromb Hemost* 1999; 5:25-29
65. Schuster M, Nave H, Piepenbrok S, Pabst R, Panning B. The carina as a landmark in central venous catheter placement. *Br J Anaesth* 2000;85:191-193

## Komplikationen des zentralen Venenkatheters

66. Schwartz AJ, Horrow JC, Jobes DR, Ellison N. Guide wires – a caution. *Crit Care Med* 1981;9:347-348
67. Seidelin PH, Stolarek IH, Thompson AM. Central venous catheterization and fatal air embolism. *Br J Hosp Med* 1987;38:438-439
68. Seldinger SI. Catheter replacement of the needle in percutaneous arteriography. A new technique. *Acta Radiologica* 1953;39:368
69. Sloan MA, Mueller JD, Adelman LS, Caplan LR. Fatal brainstem stroke following internal jugular vein catheterization. *Neurology* 1991;41:1092-1095
70. Starkhammar H, Bengtsson M, Kay DA, Shapiro AR. Central venous catheter placement using electromagnetic position sensing: a clinical evaluation. *Biomed Instrum Technol* 1996;30:164-170
71. Stuart RK, Shikora SA, Akerman P, Lowell JA, Baxter JK, Apovian C, Champagne C, Jennings A, Keane-Ellison M, Bistrrian BR. Incidence of arrhythmia with central venous catheter insertion and exchange. *JPEN (J Parenter Enteral Nutr)* 1990;14:152-155
72. Takasaki Y, Arai T. Transient right phrenic nerve palsy associated with central venous catheterization. *Br J Anaesth* 2001;87:510-511
73. Teich SA, Halprin SL, Tay S. Horner's syndrome secondary to Swan-Ganz catheterization. *Am J Med* 1985;78:168-170
74. Thomas CJ, Butler CS. Delayed pneumothorax and hydrothorax with central venous catheter migration. *Anaesthesia* 1999;54:987-990
75. Torres-Montes A, Lima-Rogel V, Hernandez-Sierra F, de los Santos-Lopez F, Arenas-Leon JL, Falcon-Escobedo R. Cardiac tamponade in newborn infants with central venous catheter receiving parenteral nutrition. *Arch Inst Cardiol Mex* 1998;68:64-68
76. Troianos CA, Jobes DR, Ellison N. Ultrasound-guided cannulation of the internal jugular vein. A prospective, randomized study. *Anesth Analg* 1991;72:823-826
77. Vecsei V, Euler J, Stockele G. Seltene Komplikation beim Anlegen eines oberen Hohlvenenkatheters nach der Seldinger-Methode: Bruch der Spirale. *Wien Klin Wochenschr* 1977;89:425-428
78. Verghese ST, McGill WA, Patel RI, Sell JE, Midgley FM, Ruttimann UE. Ultrasound-guided internal jugular venous cannulation in infants. *Anesthesiology* 1999;91:71-77
79. Whittet HB, Boscoe MJ. Isolated palsy of the hypoglossal nerve after central venous catheterization. *Br Med J* 1984;288:1042-1043
80. Yavascaoglu B, Yilmazlar A, Korfali G, Senkaya I. Pericardial tamponade as a delayed lethal complication of central venous catheterization. *Eur J Anaesthesiol* 2001;18:487-489
81. Zöller J, Schröder H. Erfahrungen mit dem zentralen Venenkatheter bei chirurgischen Versorgungen und seine Komplikationen. *Zentralbl Chir* 1979;104:1002-1006.

**Korrespondenzadresse:**

Priv.-Doz. Dr. med. Klaus Lewandowski  
 Klinik für Anästhesiologie und operative  
 Intensivmedizin  
 Universitätsklinikum Charité  
 Humboldt-Universität zu Berlin  
 Campus Virchow-Klinikum  
 Augustenburger Platz 1  
 D-13353 Berlin.

**Antworten CME 1/03** (Heft 1/2003)

Frage 1 : e	Frage 3 : e	Frage 5 : d	Frage 7 : c
Frage 2 : c	Frage 4 : a	Frage 6 : e	Frage 8 : c

## Multiple-Choice-Fragen (CME 5/03)

1. **Welche ist die häufigste Komplikation bei Anlage eines zentralvenösen Katheters beim Erwachsenen?**
  - a) Herzrhythmusstörungen
  - b) Fehlpunktion der Arteria carotis
  - c) Pneumothorax
  - d) Fehlpunktion von Blutgefäßen, welche die Schilddrüse versorgen
  - e) Entwicklung eines Horner-Syndroms
2. **Die ultraschallgesteuerte Punktion der Vena jugularis interna beim Kind bietet im Vergleich zur „Landmark“-Technik folgende(n) Vorteil(e):**
  1. Geringere Anzahl der Versuche vor erfolgreicher Platzierung
  2. höhere Erfolgsrate
  3. höhere Rate an Fehlpunktionen der A. carotis
  4. niedrigere Gesamtkomplikationsrate
  5. die ultraschallgesteuerte ZVK-Anlage ist zur Zeit kostengünstiger
  - a) keine Aussage ist richtig
  - b) nur Aussage (2) ist richtig
  - c) nur die Aussagen (3) und (4) sind richtig
  - d) nur die Aussagen (1), (2) und (4) sind richtig
  - e) alle Aussagen sind richtig
3. **Wichtige Indikationen zur Anlage eines zentralvenösen Katheters sind:**
  1. Flüssigkeitsgabe
  2. hämodynamische Überwachung
  3. Medikamentenapplikation
  4. Parenterale Ernährung
  5. Unmöglichkeit einen peripheren Zugang zu schaffen
  - a) keine Aussage ist richtig
  - b) nur Aussage (2) ist richtig
  - c) nur die Aussagen (3) und (4) sind richtig
  - d) nur die Aussagen (1), (4) und (5) sind richtig
  - e) alle Aussagen sind richtig
4. **Folgende Symptome können auf eine Herzbeutelamponade hinweisen:**
  1. Brust- oder epigastrischer Schmerz
  2. Hypertension
  3. abgeschwächtes Atemgeräusch
  4. Niedervoltage im Elektrokardiogramm
  5. Hypotension
  - a) keine Aussage ist richtig
  - b) nur Aussage (2) ist richtig
  - c) nur die Aussagen (3) und (4) sind richtig
  - d) nur die Aussagen (1), (4) und (5) sind richtig
  - e) alle Aussagen sind richtig
5. **Konsequenzen einer ZVK-assoziierten Thrombose können sein:**
  1. Lungenembolie
  2. Chronisches Ödem der oberen Extremität
  3. Niedervoltage im EKG
  4. Ischämie der oberen Extremität
  5. Schmerzen
  - a) keine Aussage ist richtig
  - b) nur Aussage (2) ist richtig
  - c) nur die Aussagen (3) und (4) sind richtig
  - d) nur die Aussagen (1), (2) und (5) sind richtig
  - e) alle Aussagen sind richtig
6. **Welche Aussagen zum Ductus thoracicus sind richtig?**
  1. Der Ductus thoracicus mündet bei den meisten Menschen rechts am Angulus venosus in die Vena brachiocephalica
  2. In den meisten Fällen wird der Ductus thoracicus bei infraklavikulärer Punktion der V. subclavia verletzt
  3. Bei Entwicklung eines Chylothorax nach ZVK-Anlage ist grundsätzlich eine chirurgische Revision vorzunehmen
  4. Das Verletzungsrisiko des Ductus thoracicus kann durch bevorzugte Punktion der rechten Seite gering gehalten werden
  5. Verletzungen des Ductus thoracicus können zu Chylomediastinum, Chylothorax oder Lymphfistel führen
  - a) keine Aussage ist richtig
  - b) nur Aussage (2) ist richtig
  - c) nur die Aussagen (4) und (5) sind richtig
  - d) nur die Aussagen (1), (2) und (5) sind richtig
  - e) alle Aussagen sind richtig
7. **Welche Aussagen zur Interpretation von Meßwerten des ZVK sind richtig?**
  1. Der zentralvenöse Druck variiert in Abhängigkeit vom Atemzyklus das vom Arzt / von der Ärztin gewählte PEEP-Niveau beeinflusst den zentralvenösen Druck nicht
  2. Bei Verlegung der oberen Luftwege werden falsch niedrige Werte für den zentralvenösen Druck gemessen
  3. die Skalierung der ZVD-Kurve sollte grundsätzlich den Bereich von 0 - 100 mmHg umfassen
  5. bei Vorliegen eines einseitigen Pneumothorax ist der zentralvenöse Druck erhöht
  - a) keine Aussage ist richtig
  - b) nur Aussage (2) ist richtig
  - c) nur die Aussagen (1) und (5) sind richtig
  - d) nur die Aussagen (1), (2) und (5) sind richtig
  - e) alle Aussagen sind richtig
8. **Welche Aussagen zum Pneumothorax in Zusammenhang mit der zentralvenösen Katheterisierung sind richtig?**

Nach frustraner Punktion der Vena subclavia ist ihre Punktion auf der Gegenseite zu empfehlen, weil bei beidseitiger Punktion der V. subclavia die Gefahr der Entwicklung eines beidseitigen Pneumothorax besteht.

  - a) Aussage (1) ist richtig, Aussage (2) ist richtig, Verknüpfung richtig
  - b) Aussage (1) ist richtig, Aussage (2) ist richtig, Verknüpfung falsch
  - c) Aussage (1) ist richtig, Aussage (2) ist falsch
  - d) Aussage (1) ist falsch, Aussage (2) ist richtig
  - e) Aussage (1) ist falsch, Aussage (2) ist falsch
9. **Herzrhythmusstörungen im Zusammenhang mit einer ZVK-Anlage**
  - a) treten häufiger auf Ventrikel- als auf Vorhofebene auf
  - b) treten mit hoher Wahrscheinlichkeit dann auf, wenn besonders große Patienten katheterisiert werden
  - c) treten meist beim Zurückziehen des Führungsdrahtes auf
  - d) können oft beendet werden, indem der Katheter rasch bis in die obere Hohlvene zurückgezogen wird
  - e) treten bei V. basilica-Kathetern seltener auf als bei V. jugularis interna-Kathetern
10. **Bei Auftreten einer Luftembolie im Zusammenhang mit einer ZVK-Anlage**
  - a) fällt der pulmonalvaskuläre Widerstand ab
  - b) tritt die Luftembolie meist während der Katheteranlage auf
  - c) liegt das tödliche Luftvolumen bei 70 ml
  - d) ist die Gabe von 100% Sauerstoff kontraindiziert
  - e) ist das klassische "Mühlstein"-Geräusch auskultierbar.

## Auswertungsbogen für die zertifizierte Fortbildung (CME 5/03) (aus Heft 5/2003)

BITTE DEUTLICH IN DRUCKBUCHSTABEN AUSFÜLLEN

Mitgliedsnummer (bitte immer angeben):

--	--	--	--	--	--

Name:

PLZ, Ort

An dieser Auswertung können alle Mitglieder der DGAI und/oder des BDA teilnehmen. Eine korrekte Auswertung ist jedoch nur bei **Angabe der Mitgliedsnummer** möglich. Diese finden Sie auf Ihrer Mitgliedskarte oder auf dem Adressaufkleber Ihrer Zeitschrift, in der Mitte der 3. Zeile (siehe unten).

Der Fragebogen bezieht sich auf den vorstehenden Weiter- und Fortbildungsbeitrag. Die richtigen Antworten werden in der „Anästhesiologie & Intensivmedizin“ publiziert. Die Teilnahme an dieser Auswertung wird Ihnen Anfang des 2. Quartals des Folgejahres attestiert. Sie erhalten einen Fortbildungspunkt je Weiterbildungsbeitrag, wenn mindestens 60% der Fragen richtig beantwortet wurden.

Pro Fragebogen wird eine Bearbeitungsgebühr von 2,50 € berechnet. Nach Zahlungseingang wird Ihnen das Fortbildungszertifikat zugesandt.

**Die Bearbeitung erfolgt für Sie kostenlos, falls sie Ihre Antworten online unter folgender Adresse einreichen:**

**<http://cme.anaesthesisten.de>**

Gleichzeitig erhalten Sie bei Online-Einreichung die Auswertung der Fragebogen per E-mail zugesandt.

Fortbildungszertifikate werden durch die Landesärztekammer Westfalen-Lippe ausgestellt. Sie werden auch von anderen Ärztekammern im Rahmen der jeweiligen Bestimmungen anerkannt.

Einsendeschluß ist der **31.07.2003**.

Bitte senden Sie uns den Fragebogen **online (<http://cme.anaesthesisten.de>)** oder **per Fax (09 11 / 3 93 81 95)** zurück.

### Antwortfeld

Fragen

	a	b	c	d	e
1					
2					
3					
4					
5					
6					
7					
8					
9					
10					

#### MUSTER

DIOmed Verlags GmbH	Obere Schmiedgasse 11	DE-90403 Nürnberg
PvSt. DPAG	B 2330	Entgelt bezahlt
01/02	<b>012345</b>	000

↑  
Mitgliedsnummer