

Toxic-Shock-Syndrom mit Multiorganversagen bei einer jungen Frau*

– Eine Kasuistik –

Toxic shock syndrome with multiple organ failure in a young woman – a case report

D. Holst und J. Köpcke

Klinik für Anästhesiologie und Intensivtherapie, Hanse-Klinikum Wismar (Chefarzt: Dr. A. Meyer)

► **Zusammenfassung:** Das Toxic-Shock-Syndrom (TSS) ist eine sehr seltene Erkrankung, die in 80-90 % der Fälle junge Mädchen und Frauen am Ende ihrer Menstruation betrifft. Auslöser der Erkrankung ist meist ein toxinbildender Staphylococcus-aureus-Stamm, seltener Streptokokken. Als Leitsymptome werden Fieber, Hypotonie, großflächiger Hautausschlag sowie die Schädigung von mindestens drei Organsystemen in der akuten Phase und Desquamationen an Händen und Füßen in der Rekonvaleszenz angegeben. Die Erkrankung verläuft in 1-11 % tödlich.

Wir berichten über eine 20-jährige Patientin, die im Rahmen eines akuten TSS ein schweres Multiorganversagen entwickelte. Der Verlauf gestaltete sich sehr protrahiert und wurde immer wieder durch Verschlechterung vor allem der respiratorischen und kardialen Situation geprägt. PiCCO-gesteuert kamen Katecholamine und bei schwerer septischer Kardiomyopathie auch Phosphodiesterasehemmer zum Einsatz. Nach 23 Behandlungstagen gelang das Weaning vom Respirator. Die Patientin konnte dann zum Entwöhnen von der Trachealkanüle und zur weiteren allgemeinen Konditionierung und Kräftigung in eine Rehabilitationseinrichtung verlegt werden.

► **Schlüsselwörter:** Toxic-Shock-Syndrom – Multiorganversagen – Septische Kardiomyopathie.

► **Summary:** The toxic shock syndrome is a very rare disease that in 80 to 90 percent of the cases, affects young girls and post-menstrual women.

A common cause is a toxin-producing strain of Staphylococcus aureus, of rare streptococci. Cardinal symptoms are fever, hypotension, extensive skin rash and damage to at least three organ systems in the acute phase and desquamation affecting the hands and feet in the convalescence phase. In 1 to 11 percent of the cases the disease is fatal. We report on a 20-year-old woman who developed severe multiple organ failure during the course of a toxic shock syndrome. The disease was very prolonged and characterised by repeated deterioration, in particular in respiratory and cardiac function. Catecholamines

were applied under PiCCO monitoring as well as PDE inhibitors to treat severe septic cardiomyopathy. After 23 days of treatment the patient was weaned from the ventilator. She was transferred to a rehabilitation facility for general convalescence and weaning from the tracheal cannula.

► **Keywords:** Toxic Shock Syndrome – Multiple Organ Failure – Septic Cardiomyopathy.

Der Fall

Notaufnahme

Eine 20-jährige Patientin stellte sich in der Notaufnahme vor. Die Patientin war zwei Tage zuvor nach längerer Autofahrt als Urlauberin in unserer Region angekommen. Eigenanamnestisch ist seit der Kindheit eine mit Primidon behandelte Epilepsie bekannt.

Am Vortag war die Patientin zunächst mit grippeähnlichen Symptomen erkrankt. Im weiteren Verlauf waren ein generalisiertes kleinfleckiges, scarlatiniformes Exanthem am Stamm, den Extremitäten (mit Bevorzugung der Palmarflächen,) Schleimhautveränderungen (hellrote Verfärbung der Mundschleimhaut) sowie eine ausgeprägte Reduktion des Allgemeinbefindens auffällig geworden. So wurde bei Verdacht auf eine allergische Reaktion auf Aspirin®, welches die Patientin erstmalig eingenommen hatte, mit Volumen und Antihistaminika therapiert, worunter jedoch keine Besserung eintrat.

Während der Autofahrt habe die Patientin bei Menses Tampons benutzt, es wurde eine längere Tragedauer (>12 h) bzw. das Vergessen eines Tampons in der Scheide diskutiert, so dass differentialdiagnostisch ein Toxic-Shock-Syndrom (TSS) in Erwägung gezogen wurde.

ITS

Bei Übernahme dominierte das klinische Bild des septischen Schocks mit Multiorganversagen. Das kleinfleckige Exanthem war etwas abgeblasst, persistierte

* Rechte vorbehalten

► zu diesem Zeitpunkt jedoch vor allem noch im Genitalbereich. Die orale Schleimhaut war himbeerrot und wies kleine Bläschen auf. Ein ödematöses Gesichtserythem, Konjunktivitis bds. sowie Petechien am Hals und in den Ellenbeugen waren zu beobachten.

Nach zügiger Versorgung mit allen Gefäßzugängen behandelten wir die Patientin PiCCO-gesteuert mit Volumen und initial moderaten Dosen von Noradrenalin (Abb. 1). Das Ergebnis der Fokussuche reduzierte sich auf den durch den gynäkologischen Konsiliarius geäußerten Verdacht auf eine Adnexitis/Endomyometritis.

Nach Abnahme von mikrobiologischem Untersuchungsmaterial wurde eine kalkulierte Antibiose mit Ampicillin/Sulbactam und Levofloxacin begonnen.

Vier Stunden nach Aufnahme waren die Thrombozyten von initial 67 auf 40 Gpt/l gefallen (Abb. 2). Quick (54 %) und vor allem AT III (24 %) waren deutlich erniedrigt, PTT und TZ zeigten eine Verlängerungstendenz (PTT bis 122s, TZ >180s). Der Patientin wurden innerhalb der ersten drei Behandlungstage 5000 IE AT III verabreicht. Die Noradrenalin-dosis musste rasch bis 0,4 µg/kg/min erhöht werden. Es erfolgte die zusätzliche Gabe von niedrigdosiertem Dobutamin sowie Hydrokortison.

Auch am Folgetag bestand weiterhin ein oligurisches Nierenversagen. Die Patientin war zunehmend verwirrt und halluzinierte. Ein weiterer rasanter Thrombozytenabfall bis 17 Gpt/l und Zunahme der petechialen Blutungen veranlassten uns zur Gabe von Thrombozyten- und Erythrozytenkonzentraten (Abb. 2). Es erfolgten bei sich nunmehr manifestierender respiratorischer Erschöpfung und progredienter Encephalopathie Intubation und Beatmung.

Am 3. Behandlungstag konnte bei steigendem peripher-systemischem Gefäßwiderstand (SVRI) eine deutliche Reduktion und Beendigung der Noradrenalin-gabe vorgenommen werden. Der konsekutiv abnehmende Herzindex (HI) (<2,5 l/min/m²) erforderte eine Erhöhung der Dobutamindosis bis 12 µg/kg/min, welche jedoch nur unzureichenden Erfolg brachte (Abb. 1). Echokardiographisch zeigte sich ein noch normal großer linker Ventrikel, jedoch zur Vorhofebene hin dilatiert, mit deutlich eingeschränkter Pumpfunktion bei globaler Hypokinesie (EF 25 %). Außerdem waren eine neu aufgetretene Mitralklappeninsuffizienz I-II°, eine Trikuspidalklappeninsuffizienz II° sowie ein globaler Pericarderguss (bis max. 8 mm) auffällig. Die Kombination aus niedrigem Herzindex und nun deutlich erhöhtem Gefäßwiderstand konnte erst durch den Einsatz des Phosphodiesterasehemmers Milrinon in steigender Dosis bis 0,4 µg/kg/min günstig beeinflusst werden. Wegen ebenfalls weiterem Ansteigen der Retentionswerte (Crea 595 µmol/l, Hst 30,6 mmol/l) bei

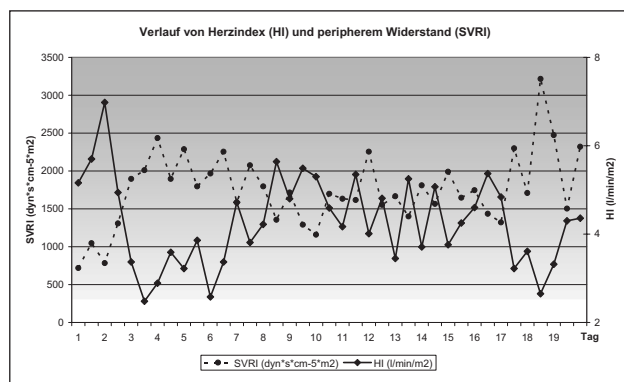


Abb. 1:

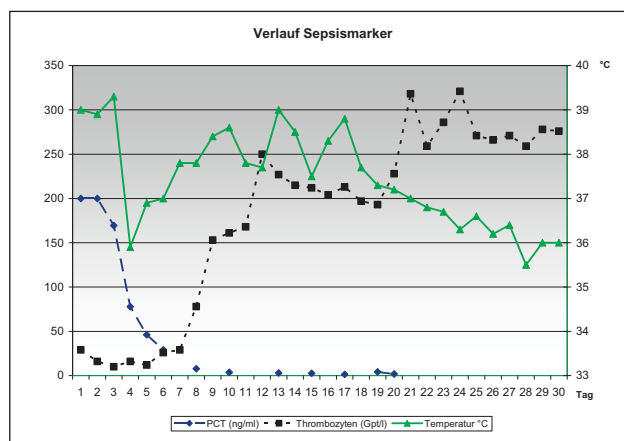


Abb. 2:

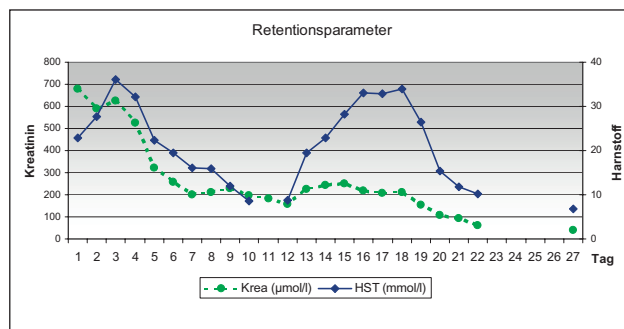


Abb. 3:

einer Tagesdiuresemenge von ca. 800 ml wurde mit der CVVH (heparinfrei) begonnen (Abb. 3).

Am 4. Behandlungstag hatte sich der Zustand unter laufender Therapie vorerst stabilisiert. Der Anstieg des Herzindex und der Abfall des peripher-systemischen Widerstands machten die Reduktion der Milrinon-Dosierung möglich. Kurze Milrinon-Auslassversuche mussten allerdings bei wieder fallendem HI und steigendem SVRI mit dem erneuten Einsatz moderater Dosen nach wenigen Stunden beendet werden. Die enterale Ernährung über die liegende Magensonde wurde begonnen. ►

► 6. Behandlungstag. Die kontinuierliche Nierersatztherapie (CVVH) wurde weitergeführt, nun aber bei steigendem Serum-Laktat-Spiegel bicarbonatgepuffert. Echokardiographisch zeigte sich wiederholt eine stark eingeschränkte Pumpfunktion, der periphere Widerstand lag oberhalb von $3000 \text{ dyn} \cdot \text{s} \cdot \text{cm}^{-5} \cdot \text{m}^2$. Das jetzt stammbetonte Exanthem war von wechselnder Intensität, Ober- und Unterlider wirkten mazeriert.

8. Behandlungstag. Im Nachmittagsverlauf kam es erneut zu einer dramatischen Zustandsverschlechterung mit Anstieg von ITBI (1300 ml/m^2), EVLWI (15 ml/kg), Abfall des arteriellen Sauerstoffpartialdrucks von 24 auf 9 kPa, zunehmender respiratorischer Erschöpfung der assistiert beatmeten Patientin mit konsekutiver psychomotorischer Unruhe (Abb. 4). Die seit dem Vortag bei wiedereinsetzender Diurese pausierte CVVH wurde fortgeführt. Die folgenden Röntgenaufnahmen zeigten im Verlauf zunehmende konfluierende Fleckschatten beidseits zentral im Sinne eines beginnenden ARDS (Abb. 5). Moderate pulmonale Rekrutierungsmanöver und PEEP-Erhöpfung waren zur Verbesserung der respiratorischen Situation notwendig.

11. Behandlungstag. Aufgrund der allgemeinen Stabilisierung konnte bei guter muskulärer Kraft und Vigilanz ein Spontanatmungsversuch vorgenommen werden. Dieser scheiterte am Folgetag bei Wiederanstieg des ELWI bis 18 ml/kg und zunehmender Erschöpfung der Patientin (Abb. 4). Die radiologischen Veränderungen persistierten mit geringer Zunahmetendenz, so dass die minimalinvasive Dilatationstracheotomie komplikationslos durchgeführt wurde. Bronchoskopisch zeigte sich das Bild einer toxischen Vaskulitis mit blutig-schaumigem Sekret im Sinne eines massiven Begleitödems.

19. Behandlungstag. Einem erneuten Fieberanstieg und Erhöhung von PCT konnte kein mikrobiologisches Korrelat zugeordnet werden. Unter der kalkulierten Gabe von Meropenem kam es rasch zur Entfieberung und PCT-Normalisierung.

Am 20. Behandlungstag dominierte erneut ein hoher peripher-systemischer Widerstand nun in Kombination mit einer ausgeprägten Tachykardieneigung (Abb. 1). Clonidin war aufgrund einer gastroenteralen Atonieneigung nur eingeschränkt einsetzbar und blieb ohne relevanten Effekt. Eine gute Nachlastsenkung konnte mit Natriumnitroprussid erzielt werden.

Das Weaning konnte nun forciert werden, und ab dem 23. Behandlungstag war die Patientin in der Lage, spontan über die Trachealkanüle zu atmen.

Der weitere Verlauf war durch die forcierte Mobilisierung und einen raschen oralen Kostenaufbau charakterisiert. In der Phase der Rekonvaleszenz waren ausgeprägte Desquamationserscheinungen an Händen und Füßen auffällig.

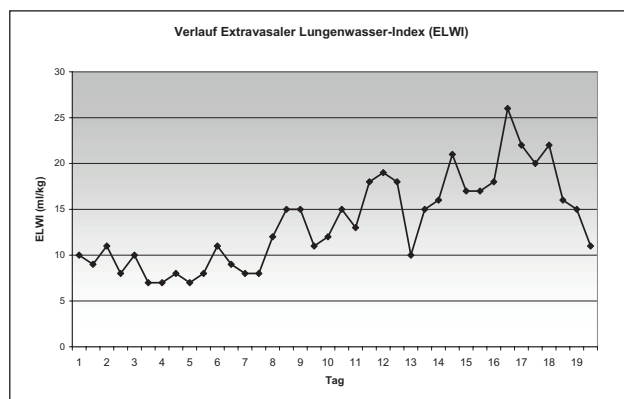


Abb. 4:

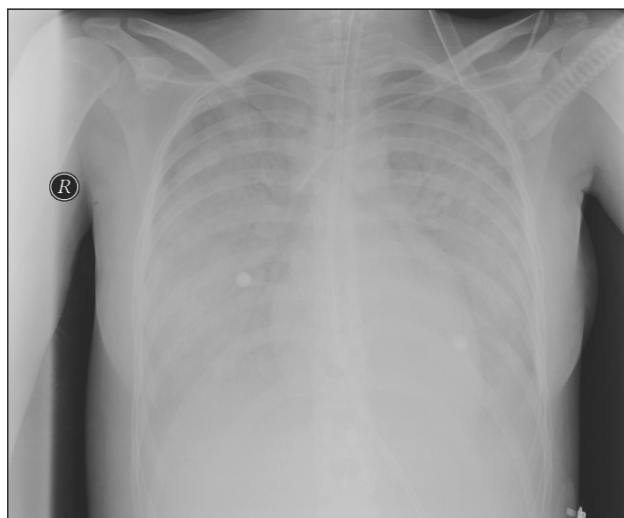


Abb. 5:

Die Patientin wurde am 31. Tag in eine Rehabilitations-Einrichtung verlegt.

Diskussion

Das TSS ist eine Multiorganerkrankung, die sehr selten vorkommt. Ausgelöst wird sie durch Toxine von *Staphylococcus aureus*-Stämmen (Toxic-Shock-Syndrom-Toxin TSST-1 oder Enterotoxin B) oder β -hämolyisierende Streptokokken der Gruppe A (pyrogene Exotoxine Gruppe A, B, C) [1]. Die Toxine wirken als „Superantigene“, die ohne das Vorhandensein des zum jeweiligen T-Zell-Rezeptor passenden Peptids eine Lymphozytenaktivierung und somit eine massive Zytokinfreisetzung induzieren können. Wenn auch das Krankheitsbild in den 1970-er Jahren in den USA zuerst an menstruierenden Mädchen und Frauen entdeckt wurde, so kann doch prinzipiell jede Wunde Eintrittspforte für die auslösenden Erreger sein [2].

In dem hier vorgestellten Fall kam es nach einer sehr kurzen Prodromalphase zu deutlichen Symptomen eines beginnenden Multiorganversagens, mit denen ►

► sich die Patientin bereits in der Notaufnahme vorstellte. Trotz rascher Therapieeinleitung gemäß den aktuellen Empfehlungen mit Volumen-, Katecholamin- und einer breiten kalkulierten Antibiotikatherapie konnte der foudroyante Verlauf nicht aufgehalten werden. Die Diagnose TSS erhärtete sich vor allem durch die Anamnese in Verbindung mit dem klinischen Verlauf. Das Ergebnis der Fokussuche reduzierte sich letztlich auf den Verdacht auf eine Endomyometritis, wobei allerdings wiederholte mikrobiologische Untersuchungen zu keinem Erregernachweis führten. Primär stand die Behandlung des septischen Schocks mit Volumen- und Katecholamintherapie zur Aufrechterhaltung eines ausreichenden Perfusionsdruckes im Vordergrund. Die ausgeprägte periphere Vasodilatation machte stetig steigende Noradrenalin Dosen erforderlich. Ab 3. Behandlungstag veränderte sich die hämodynamische Situation deutlich im Sinne einer schweren septischen Kardiomyopathie mit den Symptomen eines kardiogenen Schocks (Abb.1). Die Stabilisierung gelang erst durch die Ergänzung der bereits begonnenen Dobutamintherapie durch den Phosphodiesterasehemmer Milrinon (bis 0,4 µg/kg/min). Ventilation und Oxygenierung gestalteten sich initial im druckunterstützten Beatmungsmodus problemlos. Erst in der Folge entwickelte sich eine zweite kritische Phase mit klinischen und radiologischen Zeichen eines ARDS (ELWI bis 18 ml/kg)

(Abb. 4, 5). Zum 20. Behandlungstag gelang eine deutliche Reduktion des PEEP, das Weaning konnte forciert werden.

In der Rekonvaleszenzphase fielen die für das TSS als typisch beschriebenen Desquamationserscheinungen an Händen und Füßen auf.

Die Patientin konnte nach einmonatiger Behandlung auf unserer ITS in eine Rehabilitationseinrichtung verlegt werden. Weitere 1,5 Monate später war sie in der Lage, das unterbrochene Studium wieder aufzunehmen.

Literatur

1. **Mc Cormick JK, Yarwood, JM, Schlievert, PM.** Toxic shock syndrome and bacterial superantigens: an update. *Annu Rev Microbiol* 2001; 55:77-104.
2. **Todd J, et al.** Toxic-shock syndrome associated with phage-group-I-staphylococci. *The Lancet* 1978;2:8100,1116-1118.

Korrespondenzadresse:

Dr. med. Dana Holst
 Klinik für Anästhesiologie und Intensivtherapie
 Hanse-Klinikum Wismar GmbH
 Störtebekerstraße 6
 23966 Wismar, Deutschland
 Tel.: 03841 33-1061
 Fax: 03841 33-1088
 E-Mail: dana.holst@damp.de